2018 年 6 月 8 日発行

2015-2016 年度活動

【ダイジェスト版】

血管炎症候群の診療ガイドライン（2017年改訂版）

Guidelines for Management of Vasculitis Syndrome（JCS 2017）

合同研究班参加学会・研究班

日本循環器学会　日本医学放射線学会　日本眼科学会　日本胸部外科学会
日本血管外科学会　日本小児科学会　日本心臓血管外科学会　日本心臓病学会
日本腎臓学会　日本病理学会　日本脈管学会　日本リウマチ学会
厚生労働省 難治性疾患政策研究事業 難治性血管炎に関する調査研究班

班長

磯部 光章
榊原記念病院
東京医科歯科大学大学院循環制御内科学

班員

天野 宏一
埼玉医科大学総合医療センター
リウマチ・膠原病内科

有村 義宏
吉祥寺あさひ病院 / 杏林大学医学部
第一内科学腎臓・リウマチ膠原病内科

石津 明洋
北海道大学大学院保健科学研究院
病態解析学

伊藤 秀一
横浜市立大学大学院医学研究科
発生成育小児医療学

要　伸也
杏林大学医学部第一内科学
腎臓・リウマチ膠原病内科

小林 茂人
順天堂大学医学部附属
順天堂越谷病院内科

駒形 嘉紀
杏林大学医学部第一内科学
腎臓・リウマチ膠原病内科

小室 一成
東京大学医学部
循環器内科

古森 公浩
名古屋大学大学院
血管外科

高橋　啓
東邦大学医療センター大橋病院
病理診断科

種本 和雄
川崎医科大学
心臓血管外科

長谷川 均
愛媛大学大学院
血液・免疫・感染症内科学

針谷 正祥
東京女子医科大学附属膠原病リウマチ痛風センター
リウマチ性疾患薬剤疫学研究部門

藤元 昭一
宮崎大学医学部
血液・血管先端医療学講座

宮崎 龍彦
岐阜大学医学部附属病院
臨床病理部

宮田 哲郎
山王病院・山王メディカルセンター
血管病センター

山田 秀裕
聖隷横浜病院
リウマチ・膠原病センター

吉田 晃敏
旭川医科大学
眼科

和田 隆志
金沢大学医薬保健学総合研究科
腎臓内科学

協力員

井上 芳徳
てとあしの血管クリニック東京

内田 治仁
岡山大学大学院医歯薬学総合研究科
CKD・CVD 地域連携包括医療学

大田 英揮
東北大学大学院医学系研究科
放射線診断学

岡崎 貴裕
聖マリアンナ医科大学
リウマチ・膠原病・アレルギー内科

鬼丸 満穂
九州大学大学院医学研究院
病理病態学講座

川上 民裕
聖マリアンナ医科大学
皮膚科

木ノ内 玲子
旭川医科大学
医工連携総研講座・眼科

倉田　厚
東京医科大学
分子病理学分野

小菅 寿徳
つくば画像検査センター

佐田 憲映
岡山大学大学院医歯薬学総合研究科
腎・免疫・内分泌代謝内科学講座

重松 邦広
国際医療福祉大学三田病院
心臓血管センター血管外科

末松 栄一
独立行政法人国立病院機構
九州医療センター膠原病内科

末吉 英純
長崎大学大学院
医歯薬学総合研究科・放射線診断治療学

杉原 毅彦
東京都健康長寿医療センター
膠原病・リウマチ科

杉山　斉
岡山大学大学院医歯薬学総合研究科
血液浄化療法人材育成システム開発学

岳野 光洋
日本医科大学大学院医学研究科
アレルギー膠原病内科学分野

田村 直人
順天堂大学医学部
膠原病内科学講座

堤野 みち
東京女子医科大学附属膠原病
リウマチ痛風センターリウマチ内科

土橋 浩章
香川大学医学部
血液・免疫・呼吸器内科

中岡 良和
国立循環器病研究センター研究所
血管生理学部

長坂 憲治
青梅市立総合病院
リウマチ膠原病科

前嶋 康浩
東京医科歯科大学大学院
医歯学総合研究科循環制御内科学

吉藤　元
京都大学大学院医学研究科
内科学講座臨床免疫学

渡部 芳子
川崎医科大学生理学 1

外部評価委員

尾崎 承一
聖マリアンナ医科大学

木村　剛
京都大学大学院医学研究科
循環器内科学

重松　宏
国際医療福祉大学臨床医学研究センター

瀧原 圭子
大阪大学
キャンパスライフ健康支援センター

室原 豊明
名古屋大学大学院医学系研究科
循環器内科

百村 伸一
自治医科大学附属さいたま医療センター
循環器内科

（五十音順，構成員の所属は 2017 年 9 月現在）

目次

I. 改訂にあたって ····· 6
1. ガイドライン作成の背景 ····· 6
2. 診療ガイドライン作成の方針 ····· 6
2.1 対象疾患 ····· 6
2.2 診療ガイドラインの一般的な作成手法 ····· 7
2.3 本診療ガイドラインの作成方法 ····· 8

II. 高安動脈炎 ····· 8
1. 疾患概念・疫学・細分類 ····· 8
1.1 疾患概念 ····· 8
1.2 歴史的変遷 ····· 8
1.3 疫学 ····· 9
1.4 分類 ····· 9
2. 発症機序 ····· 9
2.1 遺伝的要因 ····· 9
2.2 環境要因 ····· 10
2.3 血管障害機序 ····· 10
3. 病理所見 ····· 10
4. 症状 ····· 11
5. 検査・画像所見 ····· 12
5.1 検査所見 ····· 12
5.2 画像所見 ····· 13
5.3 眼科検査 ····· 14
6. 診断・診断基準 ····· 15
6.1 診断基準 ····· 15
6.2 鑑別診断 ····· 15
7. 治療方針 ····· 16
7.1 ステロイド・免疫抑制薬 ····· 16
7.2 生物学的製剤・抗血小板薬など ····· 18
7.3 観血的治療 ····· 19
8. 予後 ····· 20
9. 小児の高安動脈炎 ····· 20

III. 巨細胞性動脈炎 ····· 21
1. 疾患概念・疫学・細分類 ····· 21
1.1 疾患概念 ····· 21
1.2 疫学 ····· 21
1.3 細分類 ····· 21
2. 発症機序 ····· 21
3. 病理所見 ····· 21
3.1 罹患動脈 ····· 21
3.2 組織所見 ····· 22
3.3 鑑別診断ならびに類似疾患 ····· 23
4. 症状 ····· 23
5. 検査・画像所見 ····· 23
5.1 検査所見 ····· 23

5.2 画像所見 23
5.3 眼科検査 24
6. 診断・診断基準 25
6.1 診断基準 25
6.2 診断にあたり注意すべき点 25
6.3 大動脈病変の評価 25
7. 治療方針 25
7.1 ステロイド・免疫抑制薬 25
7.2 生物学的製剤・抗血小板薬など 27
7.3 観血的治療 27
8. 予後 27

IV. バージャー病 28
1. 疾患概念・疫学 28
1.1 疾患概念 28
1.2 疫学 28
2. 発症機序 29
3. 病理所見 29
4. 症状 30
4.1 上下肢の虚血症状 30
4.2 内臓動脈の罹患 30
4.3 表在静脈炎 30
4.4 各症状の頻度 30
5. 検査・画像所見 31
5.1 身体診察 31
5.2 検査法 31
5.3 血管画像所見 31
5.4 血液学的検査 31
6. 診断・診断基準 31
6.1 診断 31
6.2 鑑別すべき疾患 31
7. 治療方針 33
7.1 保存的治療 33
7.2 外科治療 33
8. 予後 34
8.1 虚血肢の予後 34
8.2 増悪因子・改善に寄与する因子 34
8.3 非虚血肢の予後 34
8.4 併存疾患ならびに生命予後 34

V. 結節性多発動脈炎 34
1. 疾患概念・疫学 34
2. 発症機序 34
3. 病理所見 35
4. 症状 35
5. 検査・画像所見 35
6. 診断・診断基準 35
7. 治療方針 35
7.1 寛解導入療法 35
7.2 寛解維持療法 36
8. 予後 36

VI. 顕微鏡的多発血管炎 37
1. 疾患概念・疫学 37
1.1 概念 37
1.2 疫学 37
2. 発症機序 37
2.1 遺伝因子 37
2.2 環境因子 37
2.3 病態 37
3. 病理所見 38
4. 症状 38
5. 検査・画像所見 38
6. 診断・診断基準 39
6.1 診断 39
6.2 鑑別診断の手順 39
7. 治療方針 39
7.1 寛解導入療法 40
CQ1：ANCA 関連血管炎の寛解導入治療では，どのようなレジメンが有用か 40
CQ2：重症な腎障害を伴う ANCA 関連血管炎の寛解導入治療で血漿交換は有用か 40
7.2 寛解維持療法 41
CQ3：ANCA 関連血管炎の寛解維持治療では，どのようなレジメンが有用か 41
8. 予後 42

VII. 多発血管炎性肉芽腫症 42
1. 疾患概念・定義・疫学 42
2. 発症機序 42
3. 病理所見 42
4. 症状 43
5. 検査・画像所見 43
6. 診断・診断基準 43
7. 治療方針 43
7.1 寛解導入療法 43
CQ1：ANCA 関連血管炎の寛解導入治療では，どのようなレジメンが有用か 43
CQ2：重症な腎障害を伴う ANCA 関連血管炎の寛解導入治療で血漿交換は有用か 45
7.2 寛解維持療法 45
CQ3：ANCA 関連血管炎の寛解維持治療では，

どのようなレジメンが有用か …… 45
8. 予後 …… 45

VIII. 好酸球性多発血管炎性肉芽腫症 …… 45
1. 疾患概念・疫学 …… 45
2. 発症機序 …… 46
3. 病理所見 …… 46
4. 症状 …… 46
5. 検査・画像所見 …… 46
6. 診断・診断基準 …… 46
7. 治療方針 …… 47
7.1 急性期 …… 47
7.2 慢性期 …… 48
7.3 寛解期 …… 48
7.4 増悪期（再燃時） …… 48
8. 予後 …… 48

IX. 抗糸球体基底膜抗体病 …… 48
1. 疾患概念・疫学 …… 48
2. 発症機序 …… 48
3. 病理所見 …… 49
4. 症状 …… 49
5. 検査所見 …… 49
6. 診断・診断基準 …… 49
7. 治療方針 …… 49
7.1 初期治療法 …… 49
7.2 維持治療法 …… 50
7.3 治療についての解説 …… 50
8. 予後 …… 50

X. 蕁麻疹様血管炎 …… 50
1. 疾患概念・疫学 …… 50
2. 発症機序 …… 50
3. 病理所見 …… 51
4. 症状 …… 51
5. 検査・画像所見 …… 51
5.1 病理組織学的検査 …… 51
5.2 血清免疫学的検査所見 …… 51
6. 診断・診断基準 …… 51
7. 治療方針 …… 51
8. 予後 …… 52

XI. IgA 血管炎（Henoch-Schönlein 紫斑病） …… 52
1. 疾患概念・疫学 …… 52
2. 発症機序 …… 53
3. 病理所見 …… 53
4. 症状 …… 53
4.1 皮膚症状 …… 53
4.2 関節症状 …… 53
4.3 消化器症状 …… 53
4.4 腎症状 …… 53
5. 検査・画像所見 …… 53
6. 診断・診断基準 …… 53
7. 治療方針 …… 54
7.1 腎外症状に対する治療 …… 54
7.2 腎炎を合併した場合 …… 54
8. 予後 …… 55

XII. クリオグロブリン血症性血管炎 …… 55
1. 疾患概念・疫学 …… 55
2. 発症機序 …… 55
3. 病理所見 …… 55
4. 症状 …… 55
5. 検査・画像所見 …… 56
6. 診断・診断基準 …… 56
7. 治療方針 …… 56
8. 予後 …… 57

XIII. ベーチェット病 …… 58
1. 疾患概念・疫学 …… 58
1.1 疾患概念 …… 58
1.2 疫学 …… 58
2. 症状 …… 58
2.1 深部静脈血栓症 …… 58
2.2 動脈瘤・動脈閉塞 …… 58
2.3 肺動脈病変による症状 …… 58
3. 検査・画像所見 …… 58
3.1 検査所見 …… 58
3.2 画像所見 …… 58
4. 診断・診断基準 …… 59
4.1 診断 …… 59
4.2 鑑別診断 …… 59
5. 治療方針 …… 59
5.1 薬物療法 …… 59
5.2 外科手術と血管内治療 …… 60
6. 予後 …… 60

XIV. 悪性関節リウマチ …… 61
1. 疾患概念・疫学 …… 61
2. 発症機序 …… 61
3. 病理所見 …… 61
4. 症状 …… 61

5. 検査・画像所見 …… 61
6. 診断・診断基準 …… 62
7. 治療方針 …… 62
8. 予後 …… 63
付表 …… 64
文献 …… 66

（無断転載を禁ずる）

略語一覧

3D-CT	three-dimensional computed tomography	三次元コンピュータ断層撮影
ABI	ankle brachial index	足関節上腕血圧比
AAV	ANCA-associated vasculitis	ANCA 関連血管炎
ACR	American College of Rheumatology	米国リウマチ学会
ADA	adalimumab	アダリムマブ
AKI	acute kidney injury	急性腎障害
ANCA	anti-neutrophil cytoplasmic antibody	抗好中球細胞質抗体
AZA	azathioprine	アザチオプリン
bDMARDs	biologic disease-modifying anti-rheumatic drugs	生物学的抗リウマチ薬
BVAS	Birmingham Vasculitis Activity Score	バーミンガム血管炎活動性スコア
c-ANCA	cytoplasmic anti-neutrophil cytoplasmic antibody	細胞質型抗好中球細胞質抗体
CCr	creatinine clearance	クレアチニンクリアランス
CG	cryoglobulin	クリオグロブリン
CHCC	Chapel Hill Consensus Conference	チャペルヒルコンセンサス会議
Cr	creatinine	クレアチニン
CT	computed tomography	コンピュータ断層撮影
CRP	C-reactive protein	C 反応性蛋白
CyA	cyclosporine	シクロスポリン
CV	cryoglobulinemic vasculitis	クリオグロブリン血症性血管炎
CY	cyclophosphamide	シクロホスファミド
DMARDs	disease-modifying anti-rheumatic drugs	抗リウマチ薬
EGPA	eosinophilic granulomatosis with polyangiitis	好酸球性多発血管炎性肉芽腫症
ESR	erythrocyte sedimentation rate	赤血球沈降速度
ETN	etanercept	エタネルセプト
EULAR	European League Against Rheumatism	欧州リウマチ学会
EVG	Elastica van Gieson	エラスティカ・ファンギーソン
FDG	fluorodeoxyglucose	フルオロデオキシグルコース

GC	glucocorticoid	糖質コルチコイド（副腎皮質ステロイド）
GCA	giant cell arteritis	巨細胞性動脈炎
GBM	glomerular basement membrane	糸球体基底膜
GFR	glomerular filtration rate	糸球体濾過率
GPA	granulomatosis with polyangiitis	多発血管炎性肉芽腫症
GLM	golimumab	ゴリムマブ
GRADE	Grading of Recommendations, Assessment, Development and Evaluation	
GWAS	genome-wide association study	ゲノムワイド関連研究
HBV	hepatitis B virus	B 型肝炎ウイルス
HCV	hepatitis C virus	C 型肝炎ウイルス
HE	hematoxylin and eosin	ヘマトキシリン・エオジン
HLA	human leukocyte antigen	ヒト白血球抗原
HUV	hypocomplementemic urticarial vasculitis	低補体血症性蕁麻疹様血管炎
HUVS	hypocomplementemic urticarial vasculitis syndrome	低補体血症性蕁麻疹様血管炎症候群
IFX	infliximab	インフリキシマブ
IL	interleukin	インターロイキン
IVCY	intravenous cyclophosphamide	シクロホスファミド間欠静注療法
IVIG	intravenous high-dose immunoglobulin	高用量ガンマグロブリン静注療法
LV-GCA	large-vessel giant cell arteritis	大血管型巨細胞性動脈炎
MMF	mycophenolate mofetil	ミコフェノール酸モフェチル
MPA	microscopic polyangiitis	顕微鏡的多発血管炎
MPO	myeloperoxidase	ミエロペルオキシダーゼ
mPSL	methylprednisolone	メチルプレドニゾロン
MRA	magnetic resonance angiography	核磁気共鳴血管造影
MRA	malignant rheumatoid arthritis	悪性関節リウマチ
MRI	magnetic resonance imaging	核磁気共鳴画像法

略語一覧（続き）

MTX	methotrexate	メトトレキサート
MZR	mizoribine	ミゾリビン
NSAIDs	non-steroidal anti-inflammatory drugs	非ステロイド性抗炎症薬
PAN	polyarteritis nodosa	結節性多発動脈炎
p-ANCA	perinuclear anti-neutrophil cytoplasmic antibody	核周囲型抗好中球細胞質抗体
PET	positron emission tomography	陽電子放出断層撮影
PMR	polymyalgia rheumatica	リウマチ性多発筋痛症
PR3	proteinase 3	プロテイナーゼ3
PSL	prednisolone	プレドニゾロン
PSV	primary systemic vasculitis	原発性全身性血管炎
RA	rheumatoid arthritis	関節リウマチ
RCT	randomized controlled trial	ランダム化比較対照試験
RF	rheumatoid factor	リウマトイド因子
RLV	renal-limited vasculitis	腎限局型血管炎
RPGN	rapidly progressive glomerulonephritis	急速進行性糸球体腎炎
RTX	rituximab	リツキシマブ
RV	rheumatoid vasculitis	リウマトイド血管炎
SLE	systemic lupus erythematosus	全身性エリテマトーデス
SNP	single nucleotide polymorphism	一塩基多型
ST	trimethoprim/sulfamethoxazole	トリメトプリム・スルファメトキサゾール
TCZ	tocilizumab	トシリズマブ
TNF	tumor necrosis factor	腫瘍壊死因子

I. 改訂にあたって

1. ガイドライン作成の背景

血管炎は，血管自体に炎症を引き起こす疾患の総称である．2012年改定チャペルヒルコンセンサス会議（CHCC）分類（CHCC2012）の正式な日本語名を**表1**[1]に示す．2007年に日本循環器学会と厚生労働省難治性血管炎に関する調査研究班が中心になり合同研究班を立ち上げ「血管炎症候群のガイドライン」を発刊した[2]．このたび，その後の基礎・臨床研究の進歩をふまえ，9年ぶりに全面改訂版である「血管炎症候群の診療ガイドライン2017年改訂版」およびダイジェスト版を発刊することとなった．本ダイジェスト版は，要点が簡潔に記載され日常診療に使いやすく工夫されている．ぜひ診療にお役立てていただきたい．

2. 診療ガイドライン作成の方針

2.1 対象疾患

原発性血管炎は一般に，CHCC2012（**表1**）[1]を用いて表記され，罹患血管サイズに基づいて，大型血管炎，中型血管炎，小型血管炎に分類される．本診療ガイドラインでは，大型血管炎として，高安動脈炎と巨細胞性動脈炎のほか，バージャー病を対象疾患とした．中型血管炎では結節性多発動脈炎，小型血管炎では抗好中球細胞質抗体（ANCA）関連血管炎である顕微鏡的多発血管炎（MPA），多発血管炎性肉芽腫症（GPA），好酸球性多発血管炎性肉芽腫症（EGPA），免疫複合体性小型血管炎の抗GBM病，クリオ

グロブリン血症性血管炎，IgA血管炎，低補体血症性蕁麻疹様血管炎を対象とした[1]．中型血管炎である川崎病は，ガイドライン利用者の診療領域を考慮し対象外とした．CHCC2012では上記のほか，多様な血管を侵す血管炎，単一臓器血管炎，全身性疾患関連血管炎，推定病因を有する血管炎が収載されているが[1]，日常診療で遭遇する頻度と診療上の重要度を考慮し，ベーチェット病およびリウマトイド血管炎を対象疾患とした．

2.2 診療ガイドラインの一般的な作成手法

診療ガイドラインの定義と作成方法は，時代とともに変化している．世界保健機関（WHO）では，診療ガイドライ

表1　血管炎のカテゴリーと疾患

CHCC2012 原文[1]	日本語訳
Large vessel vasculitis, LVV	大型血管炎
Takayasu arteritis, TAK	高安動脈炎*
Giant cell arteritis, GCA	巨細胞性動脈炎*
Medium vessel vasculitis, MVV	中型血管炎
Polyarteritis nodosa, PAN	結節性多発動脈炎*
Kawasaki disease, KD	川崎病
Small vessel vasculitis, SVV	小型血管炎
Antineutrophil cytoplasmic antibody (ANCA)-associated vasculitis, AAV	抗好中球細胞質抗体（ANCA）関連血管炎
Microscopic polyangiitis, MPA	顕微鏡的多発血管炎*
Granulomatosis with polyangiitis (Wegener's), GPA	多発血管炎性肉芽腫症（Wegener肉芽腫症）*
Eosinophilic granulomatosis with polyangiitis (Churg-Strauss), EGPA	好酸球性多発血管炎性肉芽腫症（Churg-Strauss症候群）*
Immune complex SVV	免疫複合体性小型血管炎
Anti-glomerular basement membrane (anti-GBM) disease	抗糸球体基底膜抗体病（抗GBM病）*
Cryoglobulinemic vasculitis, CV	クリオグロブリン血症性血管炎*
IgA vasculitis (Henoch-Schönlein), IgAV	IgA血管炎（Henoch-Schönlein紫斑病）*
Hypocomplementemic urticarial vasculitis, HUV (anti-C1q vasculitis)	低補体血症性蕁麻疹様血管炎（抗C1q血管炎）*
Variable vessel vasculitis, VVV	多様な血管を侵す血管炎
Behçet's disease, BD	Behçet病*
Cogan's syndrome, CS	Cogan症候群
Single-organ vasculitis, SOV	単一臓器血管炎
Cutaneous leukocytoclastic angiitis	皮膚白血球破砕性血管炎
Cutaneous arteritis	皮膚動脈炎
Primary central nervous system vasculitis	原発性中枢神経系血管炎
Isolated aortitis	限局性大動脈炎
Vasculitis associated with systemic disease	全身性疾患関連血管炎
Lupus vasculitis	ループス血管炎
Rheumatoid vasculitis	リウマトイド血管炎*
Sarcoid vasculitis	サルコイド血管炎
Vasculitis associated with probable etiology	推定病因を有する血管炎
Hepatitis C virus-associated cryoglobulinemic vasculitis	C型肝炎ウイルス関連クリオグロブリン血症性血管炎*
Hepatitis B virus-associated vasculitis	B型肝炎ウイルス関連血管炎
Syphilis-associated aortitis	梅毒関連大動脈炎
Drug-associated immune complex vasculitis	薬剤関連免疫複合体性血管炎
Drug-associated ANCA-associated vasculitis	薬剤関連ANCA関連血管炎
Cancer-associated vasculitis	がん関連血管炎

*本ガイドラインで扱う疾患
（Jennette JC, et al. 2013[1] より）

ンを「診療と公衆衛生のための推奨を含む文書」と定義しており[3]，その作成法としてGRADEシステムを採用している．わが国のMindsガイドラインセンターでは，診療ガイドラインを「診療上の重要度の高い医療行為について，エビデンスのシステマティックレビューとその総体評価，益と害のバランスなどを考慮して，患者と医療者の意思決定を支援するために最適と考えられる推奨を提示する文書」と定義し，ガイドラインの作成法を公開している[4]．

2.3 本診療ガイドラインの作成方法

診療ガイドラインはGRADEシステムあるいはMindsの推奨する方法による作成が提唱されているが，希少性が高い血管炎の各疾患に対してこれらの手法を完全に適用することはきわめて難しい．以上の点をふまえ，小型血管炎であるMPA，GPAについてはGRADEシステムに基づき推奨を作成したが，それ以外の対象疾患に関しては，従来の解説・レビュー形式を採用した．治療法の推奨度とエビデンスレベルについては，**表2**，**表3**の基準を用いた．

表2　推奨クラス分類

クラスI	実施すべきである
クラスIIa	実施は妥当である
クラスIIb	考慮してもよい
クラスIII	無効または有害のため実施すべきではない

表3　エビデンスレベル

レベルA	複数のランダム化比較試験またはメタ解析から得られたエビデンス
レベルB	単一のランダム化比較試験または非ランダム化研究から得られたエビデンス
レベルC	専門家の合意による意見

II. 高安動脈炎

1. 疾患概念・疫学・細分類

1.1 疾患概念

高安動脈炎は大動脈およびその基幹動脈，冠動脈，肺動脈に生じる大血管炎である．主徴は全身の炎症，血管炎による疼痛と血管狭窄・閉塞・拡張であり，炎症が鎮静化した後も血流障害による各種臓器障害，動脈瘤が問題となる．症状は多彩で，非特異的であるが，早期診断が可能となってきており，予後は改善している[5,6]．

1.2 歴史的変遷

高安右人は1908年に“奇異なる網膜中心血管の変化の一例”として，22歳の女性を報告した（**図1**）[7]．橈骨動脈の脈拍欠損が指摘されている．1951年，清水健太郎らは25例をまとめ，脈なし病（pulseless disease）と名付けて報告した[8]．上田英雄らはaortitis syndrome（大動脈炎症候群）という病名を定着させた[9,10]．

1.3 疫学

1.3.1 年齢，性差，発生頻度

本疾患の登録は6,000人を超え，毎年の新規発症数は300人前後と推定される（**図2**）[11]．男女比は約1：9で，女性における初発年齢は20歳前後にピークがある．症候が多彩であるばかりか，非特異的な所見が多く，なお未診断例が多いものと考えられる．

1.3.2 地域差

アジア，中近東での症例が多い．いずれの地域でも女性に多い傾向がみられる．わが国および南米では頚動脈病変が特徴的であるが，アジア諸国では腹部大動脈を主とした病変による高血圧が多い．

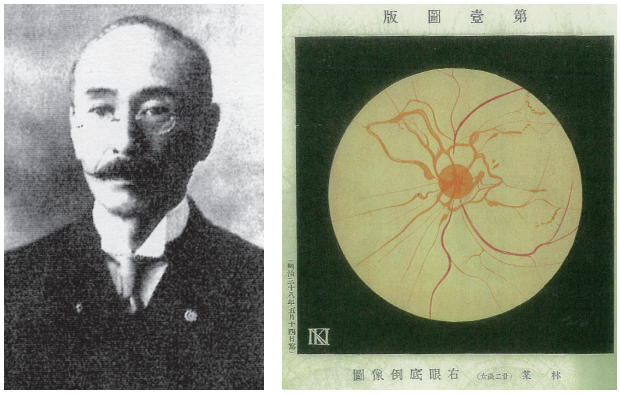

図1　高安右人博士と花環状吻合を示す眼底所見

（高安右人．1908[7]より）

1.4 分類

沼野らによる血管病変の分布による分類が用いられる（**図3**）[12-14]．弓部の三分枝に病変を持つ例と，横隔膜下にも病変を持つ例とに分けられる．血管造影の所見をもとに分類したものであるが，血管内腔に著変がみられない部位にも炎症性の肥厚が広範に認められることに留意すべきである[15]．

2. 発症機序

遺伝的要因を背景に，感染などの環境要因がきっかけとなり，大動脈を主体とした弾性動脈が自己免疫機序により破壊されると推定されている．

2.1 遺伝的要因

HLA-B*52が本疾患の発症に関連することが報告されている[16, 17]．加えて近年，発症感受性因子として*IL12B*遺伝子領域の遺伝子多型（single nucleotide polymorphism; SNP）が同定された[18]．

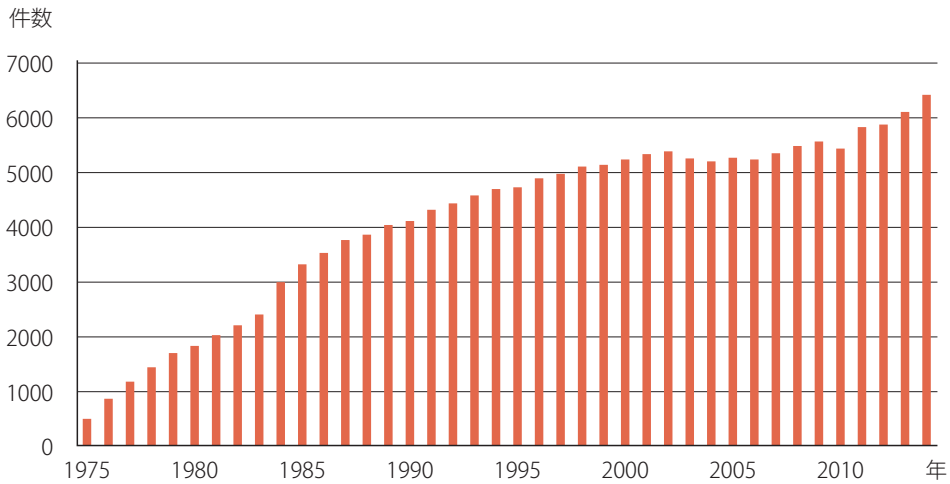

図2　高安動脈炎の特定疾患医療受給証交付件数の推移

（難病情報センター[11]より）

2.2 環境要因

ウイルス感染の関与が推定されるが，誘因となるウイルスは同定されていない．

2.3 血管障害機序

T細胞，マクロファージ，NK細胞などの細胞がサイトカイン異常を伴って血管壁を障害すると考えられるが，その詳細なメカニズムは未解明である．

病変部位による分類 [13]

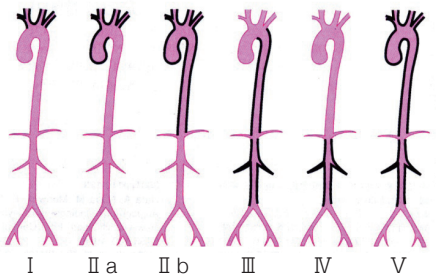

Ⅰ型：大動脈弓分枝血管
Ⅱa型：上行大動脈．大動脈弓ならびにその分枝血管
Ⅱb型：Ⅱa病変＋胸部下行大動脈
Ⅲ型：胸部下行大動脈，腹部大動脈，腎動脈
Ⅳ型：腹部大動脈，かつ/または，腎動脈
Ⅴ型：Ⅱb＋Ⅳ型（上行大動脈．大動脈弓ならびにその分枝血管，胸部下行大動脈に加え，腹部大動脈，かつ/または，腎動脈）

分類ごとの頻度

分類	頻度（%）
Type Ⅰ	28.0 ～ 35.9
Type Ⅱa	9.4 ～ 16.3
Type Ⅱb	8.5 ～ 16.6
Type Ⅲ	0.9 ～ 7.3
Type Ⅳ	1.9 ～ 5.9
Type Ⅴ	25.8 ～ 43.4

沼野らによる血管造影所見に基づく分類．上記のローマ数字およびアルファベット小文字（Ⅰ，Ⅱa，Ⅱb，Ⅲ，Ⅳ，Ⅴ）に，冠動脈病変ありの場合はC(+)を，肺動脈病変ありの場合はP(+)を付する．

図 3　血管病変の分布による高安動脈炎の分類と頻度

（Hata A, et al. 1996 [13]，磯部光章．2014 [14]，Watanabe Y, et al. 2015 [12] より）

3. 病理所見

高安動脈炎は大型血管炎に分類され，大動脈とその主要分枝動脈がしばしば侵襲される．肉眼的に罹患動脈は全層が肥厚し，病変部では凹凸不整，斑状あるいは顆粒状の内腔面を呈する．また，病変と病変の間にはしばしば健常な部分が介在する（**図4**）．外膜には境界不明瞭な線維性肥厚が目立つ．瘢痕期になると動脈壁は板状の石灰化を伴い鉛管状を呈する（**図5**）[19, 20]．

組織学的に，初期には栄養血管（vasa vasorum）周囲への炎症細胞浸潤を伴った外膜の単核細胞浸潤が観察され，中膜には梗塞性病変や断片化した弾性線維を貪食した多核巨細胞を混ずる肉芽腫性動脈炎を呈する（**図6**）[19-22]．中膜の外膜寄りに生じた炎症の結果，中膜弾性線維は虫食い状に消失する．中膜，外膜には広範な線維化がもたらされる一方，内膜にも細胞線維性肥厚が高度に生じ内腔狭窄に至る（**図7**）[19, 20]．

瘢痕期には外膜は著しい線維化のために肥厚し，肥厚した壁を有するvasa vasorumがしばしば観察される．動脈内膜は進行性の線維性肥厚を示し，大動脈からの主要分枝ではしばしば内腔狭窄に陥る．また，高度の線維化病変が存在しても，病変の辺縁部で多核巨細胞を伴った活動性炎症像が観察されることが多い [19]．近年，早期診断，治療

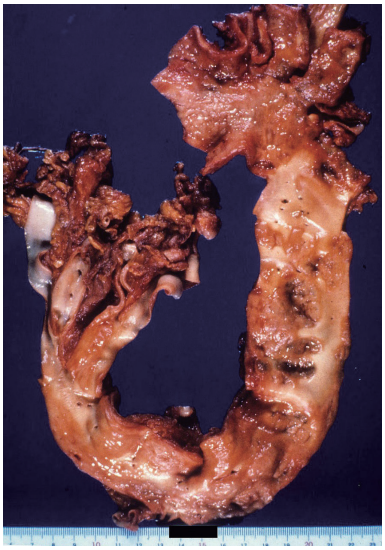

弓部や腹部大動脈に褐色調，粗造な内腔面を呈する病変が認められる．病変間には非病変部が介在しskip lesionを形成する．10代男性．

図 4　高安動脈炎の大動脈肉眼像 1

の進歩による長期生存例の増加に伴い粥状動脈硬化症を伴う症例や大動脈瘤，大動脈弁閉鎖不全などを伴う症例が増加している．

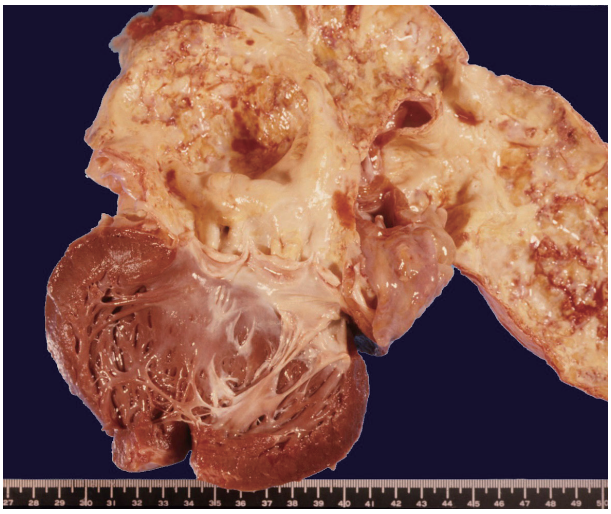

樹皮状の内腔面を呈する大動脈は石灰化を伴った著明な線維性肥厚を示す．50代女性．

図 5　高安動脈炎の大動脈肉眼像 2

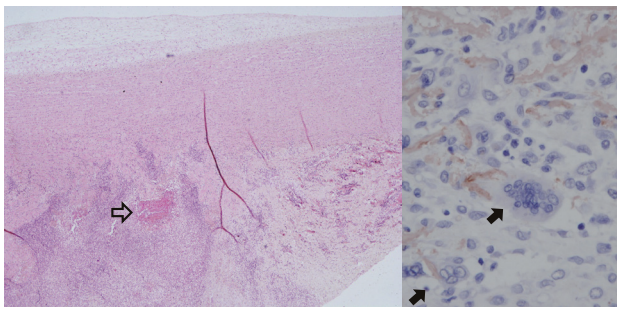

外膜の広範な線維化とともに，外膜からの炎症により中膜外側が侵襲され，中膜の梗塞巣を混ずる（⇨）．病変には組織球，リンパ球とともに多核巨細胞が出現し肉芽腫性炎症の像を呈する．巨細胞は弾性線維を貪食する（➡）．（左：HE染色，右：抗エラスチン抗体染色）

図 6　高安動脈炎の大動脈組織所見

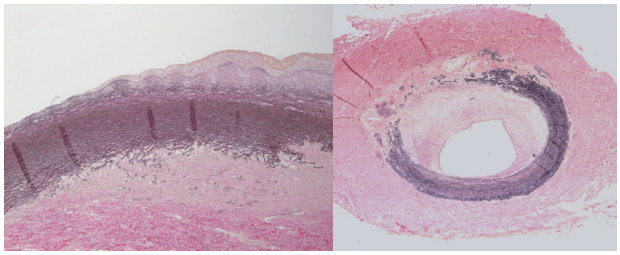

大動脈（左）・腕頭動脈（右）の組織所見．外膜の広範な線維化とともに外膜からの炎症により，中膜外側を主とした弾性線維の虫食い状消失が観察される．内膜肥厚は中膜傷害部に一致しており，弾性線維の保たれた部位に内膜肥厚は生じていない．（EVG染色）

図 7　高安動脈炎の組織所見

4. 症状

初発症状は，原因不明の発熱，全身倦怠感，頚部痛やさまざまな部位での疼痛，めまいなどで上気道炎と類似した症状を認める（**表4**）[12]．その後，血管病変に起因する症状を呈してくる．

表 4　高安動脈炎の初発時にみられる主訴

	有症率（%）
頭頚部症状	26.6
めまい	9.4
頭痛	8.2
失神発作	2.6
咬筋疲労	0.4
頚部痛	9.7
眼症状	3.3
失明	0.1
視力障害	2.7
上肢症状	17.3
脈なし	4.9
収縮期血圧左右差（≧10 mmHg）	3.9
易疲労感	4.6
冷感	1.7
しびれ感	3.6
心症状	11.1
息切れ	4.4
動悸	2.1
胸部圧迫感	1.5
呼吸器症状	6.7
血痰	0.8
呼吸困難	4.4
高血圧	3.9
下肢症状 #	3.6
体幹部の疼痛 *	15.9
全身症状	41.0
発熱	34.7
全身倦怠感	12.1
易疲労感	1.7

1,372例での報告
間欠性跛行，易疲労感，冷感，しびれ感，痛み
* 胸痛，背部痛，腹痛
（Watanabe Y, et al. 2015 [12]より抜粋）

他覚症状を含めると，左右上肢の血圧差や上肢の脈拍が触知しないといった上肢乏血所見を認める症例が約66%ともっとも多い．ついでめまいや頭痛などの症状が約48%の症例で認められる．視力障害をもつ患者は約14%で認められる．約40%の症例で高血圧を認める（**表5**）[12]．高安動脈炎では下腿，とくに脛骨前面に皮疹（結節性紅斑）が多発することが多い（**図8**）．

合併症として，大動脈弁閉鎖不全症，大動脈瘤，大動脈解離，脳虚血発作，肺梗塞，狭心症，鎖骨下動脈盗流症候群，異型大動脈縮窄症，腎血管高血圧症などがあげられる（**表6**）[12]．**表6**にみられるように，狭窄病変や拡張病変に起因するものなど多彩であり，かつ，多発する傾向にある．症状としては，無症状で経過する例から早期に種々の症状を合併する症例まで多彩である．さらには炎症性腸疾患や結節性紅斑，関節炎など自己免疫疾患に類する症状が合併する．

表5　高安動脈炎の臨床症状

	有症率（%）
頭頸部症状	47.5
眼症状	14.3
上肢症状	66.4
心症状	37.8
呼吸器症状	10.8
高血圧	38.0
下肢間欠性跛行	9.5
全身症状	74.9

1,372例での報告
頭頸部症状……めまい，頭痛，失神発作，片麻痺，咬筋疲労
眼症状 ……失明，視力障害，眼前暗黒感
上肢症状……脈なし，収縮期血圧左右差（10 mmHg以上），易疲労感，冷感，しびれ感
心症状 ……息切れ，動悸，胸部圧迫感
呼吸器症状……血痰，咳，呼吸困難
全身症状……発熱，全身倦怠感，易疲労感
（Watanabe Y, et al. 2015 [12]より抜粋）

下腿，とくに脛骨前面に皮疹（結節性紅斑）が多発することが多い．

図8　高安動脈炎でみられる皮疹（結節性紅斑）

5. 検査・画像所見

5.1 検査所見

高安動脈炎の診断に有用な特異的な血液・生化学検査はないが，現時点では非特異的な炎症の指標であるC反応性蛋白（CRP）と赤血球沈降速度（ESR）が本症の診断にもっとも有用なバイオマーカーである．高安動脈炎は遺伝的素因を示す場合があり，免疫制御に関わるHLAクラスI分子–B*52やHLA–B*67との有意な関連があることが知られているため[23, 24]，これらが診断の補助として用い

表6　高安動脈炎の合併症

	有症率（%）
大動脈弁閉鎖不全	33.2
Grade I*	14.1
Grade II*	8.6
Grade III*	9.8
Grade IV*	6.2
虚血性心疾患	10.6
眼症状	14.0
白内障	7.6
眼底所見	8.7
大動脈瘤	15.0
大動脈解離	1.9
腎障害	11.2
高血圧合併症	39.4
腎動脈狭窄	13.1
脳虚血発作	13.2
脳血栓	3.7
脳出血	0.9

1,372例での報告　* カラードップラー心エコーにより評価
（Watanabe Y, et al. 2015 [12]より抜粋）

られる場合がある．

高安動脈炎の活動性の評価に有用な検査所見としては，CRPとESRのほかに，白血球数の上昇，貧血の進行，免疫グロブリンや補体など免疫学的検査値の異常などがあげられる．ことに，CRPは糖質コルチコイド（GC）治療を受けた本症の患者の経過観察に有用であるが[25, 26]，ヒト化抗ヒトIL-6受容体モノクローナル抗体であるトシリズマブ（TCZ）の投与下ではCRPを用いた高安動脈炎の活動性評価に用いることができないことに留意しなければならない．

血清アミロイドA[27]，Pentraxin-3（PTX3）[28-30]，IL-6[31]，IL-18[32]，sRAGE[33]，可溶性ICAM-1[34]，マトリックスメタロプロテアーゼ[35]なども高安動脈炎の活動性の評価に有用であると報告されているが，これらのバイオマーカーは実際の臨床の現場で高安動脈炎の診療に使用されるには至っておらず，2018年の時点で保険が適用されていない．

5.2 画像所見

本疾患の初期評価にはCT，MRIが推奨される（**図9**）．

5.2.1 胸部単純X線

下行大動脈辺縁の波状化を認める（**図9a**, 矢印）．

5.2.2 CT

CTでは，大血管や冠動脈，各臓器を評価する（**図9b**）．初回時は3相撮影が望ましいが，再検時は被曝低減を考慮する．単純CTの動脈壁は，内腔より高濃度を示す（**図10a**）[36]．造影早期相CTでは内腔と壁の良好なコントラストが得られる（**図10b**）．造影後期相CTでは，本疾患の早期に大動脈壁の“double ring-like pattern”を認める（**図10c**）．

慢性期では，内腔の狭窄・拡張，壁の全周性石灰化（**図9b**），側副血行路の発達を認める[37, 38]．

5.2.3 MRI

造影MR angiographyでは，内腔，壁肥厚，壁の造影剤増強効果を評価する（**図11**，**12**）[15, 39, 40]．非造影MR angi-

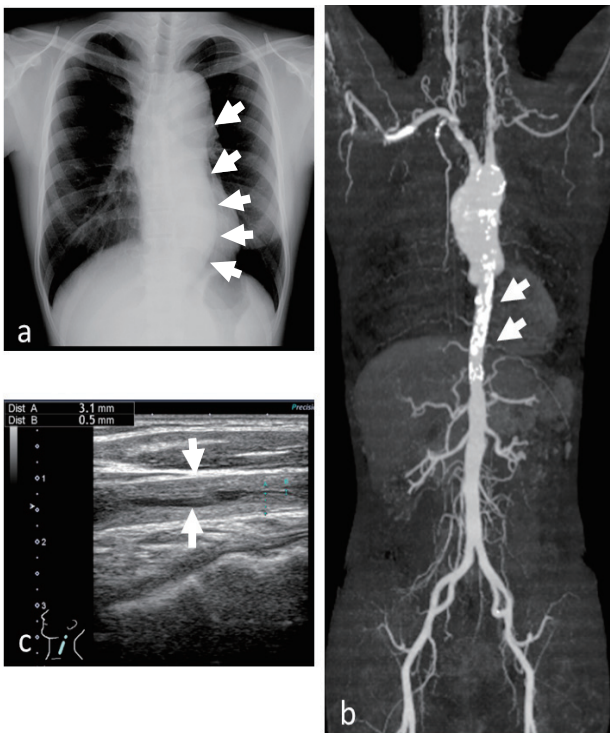

a. 胸部単純X線における下行大動脈辺縁の波状化
b. CT angiography（最大値投影法）における大動脈壁の石灰化
c. 頚動脈超音波における内膜-中膜複合体のびまん性・全周性肥厚

図9　高安動脈炎の画像所見

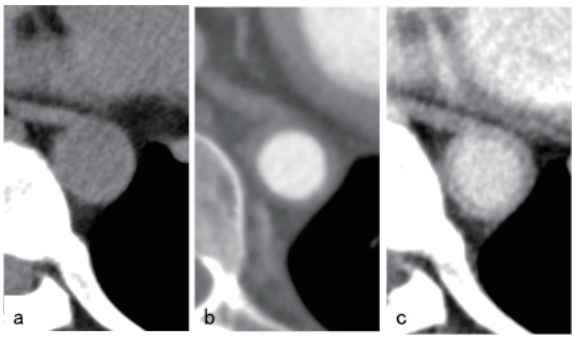

a. 単純CT　b. 造影早期相CT　c. 造影後期相CT

図10　高安動脈炎の造影CT画像

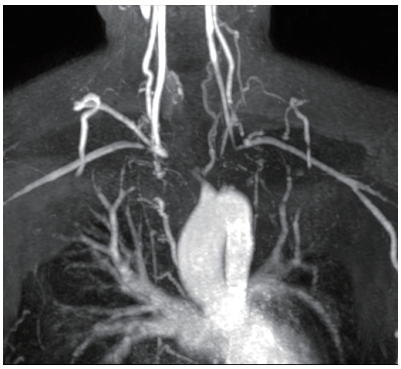

上行大動脈の軽度拡張と弓部3分枝近位部の閉塞を認める．

図11　ガドリニウム造影MRA

ographyでも大血管の形態評価は可能である．長期経過観察には被曝のないMRIが望ましい[41]．

5.2.4 血管造影

血管造影は，血管内治療や小血管，冠動脈などの評価目的に用いられる[42]．

5.2.5 超音波

高安動脈炎では，肥厚した総頚動脈壁の高輝度所見（マカロニサイン）を認める（**図9c**）[43, 44]．

5.2.6 ^{18}F-FDG PET / PET-CT

大血管壁への^{18}F-FDG集積は診断に有用な所見である（**図13**）[45]．^{18}F-FDG PET / PET-CTは，2018年4月より一部のPET施設では，他の検査で病変の局在または活動性の判断がつかない大型血管炎患者を対象に，保険適用のもとでの検査が可能となった．

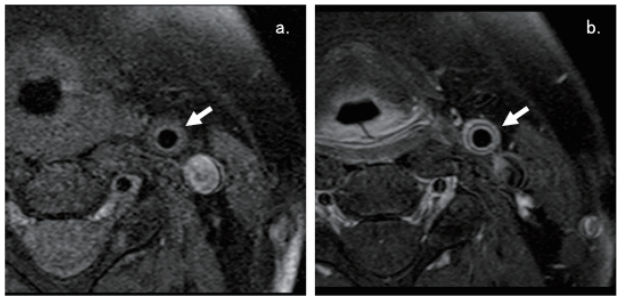

a. 単純T1強調像．b. ガドリニウム造影T1強調像．左総頚動脈に壁肥厚と造影剤増強効果を認める．

図 12　高安動脈炎の MRI 画像

5.3 眼科検査

5.3.1 眼虚血による病態

高安動脈炎患者の18～30%に霧視・視力低下，一過性視力障害や眼痛などがみられ[46, 47]，これらはおもに眼への循環不全により生じる．高安網膜症（低灌流網膜症），虚血性視神経症，虹彩新生血管などがあり，高安動脈炎I，II，V型（血管造影による沼野分類）[13]でみられる（**図3**）[12-14]．高安網膜症では網膜血管の屈曲・蛇行，網膜静脈の拡張，網膜毛細血管瘤，網膜出血，軟性白斑などが眼底で観察される（**図14**）．網膜広汎に散在する毛細血管瘤と，眼虚血が進行して起こる視神経乳頭部の花環状血管吻合は特徴的な所見である（**図1**）[7]．眼底造影では腕-網膜循環時間の延長，毛細血管の閉塞，毛細血管瘤，動静脈吻合などがみられ，進行すると網膜や視神経乳頭に新生血管が認められる（**図15**）．

5.3.2 高血圧による病態

腹部大動脈/腎動脈狭窄により高血圧を合併することがあるIII，IV，V型では，高血圧網膜症がみられることがある．眼底に網膜動脈の狭細，網膜浮腫，白斑，出血，視神経乳頭浮腫を生じてくる．報告は少ないが，高血圧脈絡膜症も生じることがある．

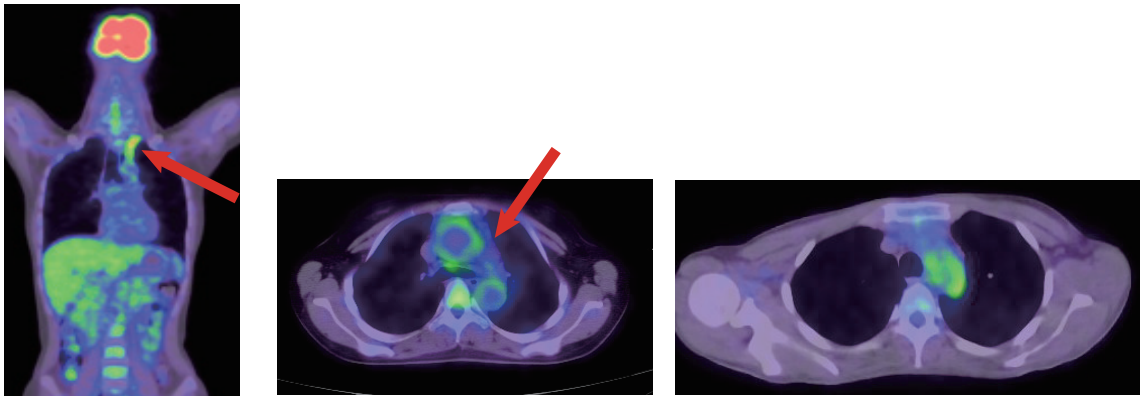

冠状断fusion画像　　水平断fusion画像

上行大動脈～弓部3分枝に集積を認める．

図 13　高安動脈炎の ^{18}F-FDG PET-CT 画像

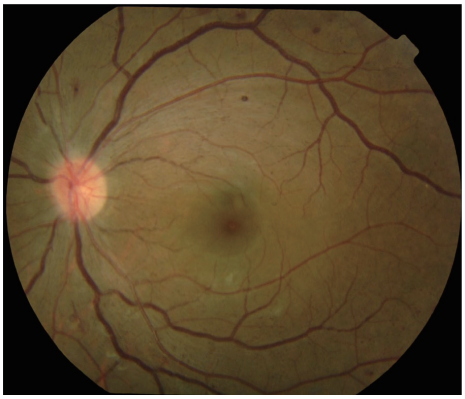

網膜静脈の拡張が著明で，網膜出血，軟性白斑がみられる．

図 14　高安動脈炎の眼底所見

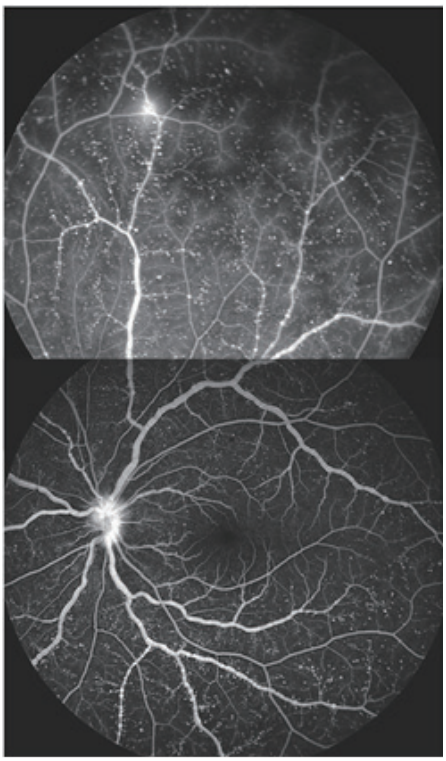

網膜静脈の拡張と口径不同，毛細血管瘤がみられる．上方周辺部には網膜新生血管が生じている．

図 15　高安動脈炎のフルオレセイン眼底造影所見

6. 診断・診断基準

6.1 診断基準

今回のガイドライン改訂にあたり，厚労省難治性血管炎研究班・大型血管炎分科会において，2008年版ガイドライン[2)]の高安動脈炎診断基準の骨子は変更せず，医学の進歩を反映させて一部修正した新たな診断基準を作成した（**表7**）．診断は，画像診断（CT，MRI，超音波，PET-CT，胸部X線，血管造影）を中心に行う．**表7**のうち，A）1項目以上の症状と，B）大動脈とその第一次分枝の両方あるいはどちらかに，多発性またはびまん性の肥厚性病変，狭窄性病変（閉塞を含む）あるいは拡張性病変（瘤を含む）のいずれかを認め，C）鑑別疾患を除外できるものを高安動脈炎と診断する．

活動性がある大多数の症例で血液検査上の炎症所見の上昇が認められ，診断の参考所見となるが，初診時に炎症所見が正常である症例も存在し，また非活動性の症例は通常炎症所見は認められないことに留意する．疫学的特徴（若年女性に好発し，通常症状の発現が40歳以下）や，HLA-B*52またはHLA-B*67の保有は，診断の参考所見とする．

なお ^{18}F-FDG PETは，2018年4月より一部のPET施設では，他の検査で病変の局在または活動性の判断がつかない大型血管炎患者を対象に，保険適用のもとでの検査が可能となった．

6.2 鑑別診断

鑑別すべき疾患として①動脈硬化症，②先天性血管異常，③炎症性腹部大動脈瘤，④感染性動脈瘤，⑤梅毒性中膜炎，⑥巨細胞性動脈炎（側頭動脈炎），⑦血管型ベーチェット病，⑧IgG4関連大動脈周囲炎があげられる．動脈硬化症とは，発症年齢や罹患血管の分布である程度鑑別可能である．先天性血管異常としてはmid-aortic syndromeがあるが，大動脈の縮窄を認めるも壁は平滑である点から鑑別可能である．炎症性腹部大動脈瘤は炎症を認め，水腎症を伴うことが多く，CTでmantle signが特徴である．感染性動脈瘤は嚢状の動脈瘤を呈することが多く多発性のこともあるが，瘤以外に病変がなく，その他の所見を参考にすれば鑑別可能である．梅毒性中膜炎は，最近では経験すること

は少ないが，血清学的・細菌学的に鑑別する．巨細胞性動脈炎は高齢者に好発し，筋痛（リウマチ性多発筋痛症）をしばしば合併する．血管型ベーチェット病は，嚢状の動脈瘤をきたすことがあるが，その他の所見を参考にすれば鑑別は可能である．IgG4関連大動脈周囲炎は，血清IgG4濃度や他臓器におけるIgG4関連疾患病変から鑑別可能である．

7. 治療方針

表8に高安動脈炎の治療に関する推奨を，**図16**に高安動脈炎の治療フローチャートを示す．

7.1 ステロイド・免疫抑制薬

7.1.1 ステロイド（glucocorticoids; GC）

a. 適応

過去のコホート解析では，症例の79～94%[6, 48-50]に，プレドニゾロン（PSL）が疾患活動性（Kerrの基準[50a]等で判断する）を根拠に投与されていた．

b. 初期量とその維持期間

国外の報告ではPSL 1 mg/kg/日×1ヵ月[48, 50-52]などの用

表7　高安動脈炎の診断基準

A. 症状
1. 全身症状：発熱，全身倦怠感，易疲労感，リンパ節腫脹（頚部），若年者の高血圧（140/90 mmHg以上） 2. 疼痛：頚動脈痛（carotidynia），胸痛，背部痛，腰痛，肩痛，上肢痛，下肢痛 3. 眼症状：一過性又は持続性の視力障害，眼前明暗感，失明，眼底変化（低血圧眼底，高血圧眼底） 4. 頭頚部症状：頭痛，歯痛，顎跛行※a，めまい，難聴，耳鳴，失神発作，頚部血管雑音，片麻痺 5. 上肢症状：しびれ感，冷感，挙上困難，上肢跛行※b，上肢の脈拍及び血圧異常（橈骨動脈の脈拍減弱，消失，10 mmHg以上の血圧左右差），脈圧の亢進（大動脈弁閉鎖不全症と関連する） 6. 下肢症状：しびれ感，冷感，脱力，下肢跛行，下肢の脈拍及び血圧異常（下肢動脈の拍動亢進あるいは減弱，血圧低下，上下肢血圧差※c） 7. 胸部症状：息切れ，動悸，呼吸困難，血痰，胸部圧迫感，狭心症状，不整脈，心雑音，背部血管雑音 8. 腹部症状：腹部血管雑音，潰瘍性大腸炎の合併 9. 皮膚症状：結節性紅斑
※a　咀嚼により痛みが生じるため間欠的に咀嚼すること ※b　上肢労作により痛みや脱力感が生じるため間欠的に労作すること ※c　「下肢が上肢より10～30 mmHg高い」から外れる場合
B. 検査所見
画像検査所見：大動脈とその第一次分枝※aの両方あるいはどちらかに検出される，多発性※bまたはびまん性の肥厚性病変※c，狭窄性病変（閉塞を含む）※dあるいは拡張性病変（瘤を含む）※dの所見
※a　大動脈とその一次分枝とは，大動脈（上行，弓行，胸部下行，腹部下行），大動脈の一次分枝（冠動脈を含む），肺動脈とする． ※b　多発性とは，上記の2つ以上の動脈または部位，大動脈の2区域以上のいずれかである． ※c　肥厚性病変は，超音波（総頚動脈のマカロニサイン），造影CT，造影MRI（動脈壁全周性の造影効果），PET-CT（動脈壁全周性のFDG取り組み）で描出される． ※d　狭窄性病変，拡張性病変は，胸部X線（下行大動脈の波状化），CT angiography，MR angiography，心臓超音波検査（大動脈弁閉鎖不全），血管造影で描出される．上行大動脈は拡張し，大動脈弁閉鎖不全を伴いやすい．慢性期には，CTにて動脈壁の全周性石炭化，CT angiography，MR angiographyにて側副血行路の発達が描出される． 画像診断上の注意点：造影CTは造影後期相で撮影．CT angiographyは造影早期相で撮影，三次元画像処理を実施．血管造影は通常，血管内治療，冠動脈・左室造影などを同時目的とする際に行う．
C. 鑑別診断
動脈硬化症，先天性血管異常，炎症性腹部大動脈瘤，感染性動脈瘤，梅毒性中膜炎，巨細胞性動脈炎（側頭動脈炎），血管型ベーチェット病，IgG4関連疾患
＜診断のカテゴリー＞
Definite：Aのうち1項目以上＋Bのいずれかを認め，Cを除外したもの．
（参考所見） 1. 血液・生化学所見：赤沈亢進，CRP高値，白血球増加，貧血 2. 遺伝学的検査：HLA-B*52またはHLA-B*67保有

法で使われている．2008年版ガイドラインではPSL 20～30 mg/日×2週と用量は少ないが「症例に応じて60 mg/日まで引き上げる」と付記されており，その用法でPSL単独の有効率は約50%であった[53]．日本の106例の後ろ向きコホート[6]では，初期PSL量は38.9±14.6 mg/日であり，およそ0.5～1 mg/kg/日に相当する．

c. ステロイドパルス療法（推奨クラスIIb，エビデンスレベルC）

緊急度の高い場合や難治例の再燃時に行われる[52, 54, 55]．

d. 減量速度と維持量

PSLの減量は，寛解状態にあることを①症状，②血液炎症マーカー，③画像所見で確認しつつ行う．日本の106例の後ろ向きコホート研究[49]によると，再燃に寄与するもっとも重要な因子はPSL減量速度であり，減量速度が1ヵ月あたり1.2 mgより速いか遅いかで再燃率が有意に異なっていた．2008年版ガイドライン[56]のプロトコルでは，2週ごとに5 mgずつ10 mg/日まで，以降は2週ごとに2.5 mgずつ維持量まで減量しているが，日本のコホート[6]における再燃時PSL量が13.3±7.5 mg/日であったことを考慮し，PSL 20 mg/日未満に達したら，きわめて慎重な減量速度にすべきである．維持量は，PSL 5～10 mg/日とするプロトコルが多い[49, 52, 57]．

e. GCフリー寛解

米国のPSL中止を目指すプロトコル[51]で30例中5例（17%）がGCフリー寛解を維持した．1975年の日本の150例の統計ではGC離脱例は37.4%であった[56]．

f. 再燃時の増量

寛解導入治療をやり直すか，小幅な増量を行うかは，重症度から判断する．

表8　高安動脈炎の治療に関する推奨とエビデンスレベル

	推奨クラス	エビデンスレベル
ステロイド	I	B
ステロイドパルス療法	IIb	C
メトトレキサート（MTX）★	IIa	B
アザチオプリン（AZA）	IIa	B
シクロホスファミド（CY）	IIb	B
ミコフェノール酸モフェチル（MMF）★	IIb	B
タクロリムス（TAC）★	IIb	C
シクロスポリン（CyA）★	IIb	C
トシリズマブ（TCZ）	I	B
TNF阻害薬★	IIa	B
抗血小板薬	IIa	B
血管バイパス手術	IIa	C
血管内治療	IIb	C

★保険適用外

7.1.2 免疫抑制薬

a. メトトレキサート（MTX）（推奨クラスIIa，エビデンスレベルB）（保険適用なし）

米国のシングルアーム試験では，PSL単独治療の効果が不十分または再燃した例に，MTX（0.3 mg/kg/週から漸増）とPSL（1 mg/kg/日から漸減）を投与し，81%が寛解し，7～18ヵ月後に50%が寛解を維持した[58]．MTXは高安動脈炎にもっともよく使われてきた免疫抑制薬といえる．しかし，血管病変の進展を阻止できない可能性があることと，無効または副作用で中止されることが少なくないことが問題といえる[6, 50, 59]．

b. アザチオプリン（AZA）（推奨クラスIIa，エビデンスレベルB）（2011年2月23日保険適用）

インドのシングルアーム試験では，初発例にAZA（2 mg/kg/日）とPSL（1 mg/kg/日から漸減）を併用投与し，全例が寛解し12ヵ月後まで症状寛解を維持したが，12ヵ月後に40%でCRPまたはESRが高値となっており，一部に血管病変の進展例がみられた[57]．各国のプロトコルにおけるAZAの位置づけは高く，MTXの無効例に投与されることが多い．

c. シクロホスファミド（CY）（推奨クラスIIb，エビデンスレベルB）（2011年2月23日保険適用）

米国の20例の前向きコホートでは，PSL単独投与で効果不十分であった7例にCY 2 mg/kg/日（WBC＞3000/μLとなるように用量を調節）を追加し，全例でPSL減量効果を認め，血管病変進行があった6例中4例でさらなる進行が阻止された[48]．副作用を懸念し3ヵ月後にMTXまたはAZAに切り替えるプロトコルが多い．

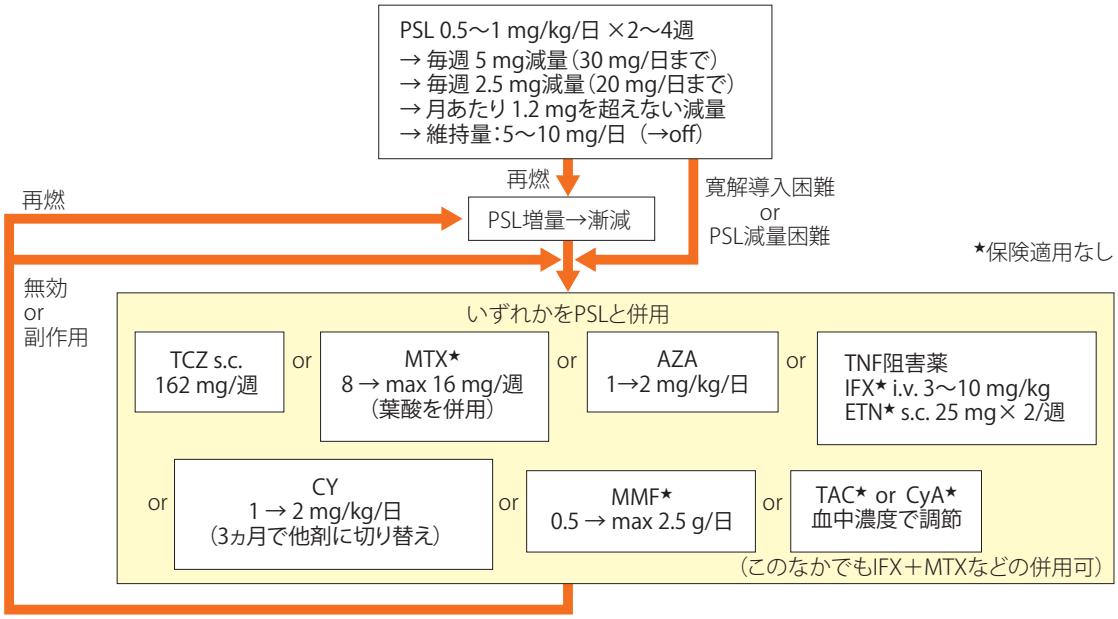

図 16　高安動脈炎の治療フローチャート

d. ミコフェノール酸モフェチル（MMF）（推奨クラスIIb，エビデンスレベルB）（保険適用なし）

インドからの21例の報告[55]やブラジルからの10例の報告[60]では，初発または効果不十分例にMMF（2 g/日）を投与し，大部分の例で疾患活動性低下，CRP・ESR低下，PSL減量効果を認めた．

e. カルシニューリン阻害薬（推奨クラスIIb，エビデンスレベルC）（保険適用なし）

タクロリムス（TAC）1.5〜4 mg/日を用いた症例報告[61,62]，シクロスポリン（CyA）150 mg/日や4.3 mg/kg/日を用いた症例報告[63,64]が中心である．

7.2 生物学的製剤・抗血小板薬など

7.2.1 生物学的製剤

高安動脈炎に対する生物学的製剤の有効性に関する検討は，おもに腫瘍壊死因子（TNF）阻害薬と抗IL-6受容体抗体の2系統の生物学的製剤で報告がなされている．

a. トシリズマブ（TCZ）（推奨クラスI，エビデンスレベルB）（2017年8月25日保険適用）

高安動脈炎の患者血清でIL-6濃度は疾患活動性と相関して上昇することが報告されている[31,32]．Nishimotoらが難治性高安動脈炎患者へのTCZ治療を最初に報告してから[65]，欧米と日本で高安動脈炎に対するTCZの有効性に関する同様の報告がなされた[66-70]．

フランスでの生物学的製剤（TNF阻害薬とTCZ）治療の後ろ向き登録研究では，高安動脈炎患者49例（35例をTNF阻害薬，14例をTCZで治療）で生物学的製剤治療による寛解率は6ヵ月目，12ヵ月目でそれぞれ75%，83%であり，3年間の無再発率は生物学的製剤治療で90.9%，従来型の合成DMARDs治療では58.7%と有意差がみられた（P=0.0025）[71]．

また，わが国で難治性高安動脈炎を対象にTCZの治験（TAKT study）が施行された[72]．二重盲検下でGCを漸減して再発までの期間を主要評価項目としたところ，プラセボ群に対するTCZ群のハザード比は0.41（相対リスク減少率59%）であった（P=0.0596）．

b. TNF阻害薬（推奨クラスIIa，エビデンスレベルB）（保険適用なし）

HoffmanらはGC治療抵抗性高安動脈炎に対してTNF阻害療法が有効であることを報告した[73]．一方，難治性高安動脈炎の20症例を対象にしたSchmidtらの報告では，寛解誘導率は同様に良好であったが，TNF阻害療法の継続中に再燃が33%，副作用による投与中止も20%でみられ[74]，高安動脈炎でのTNF阻害療法の有効性についてはまだ明確な結論は出ていない．

7.2.2
抗血小板薬（推奨クラスIIa，エビデンスレベルB）

高安動脈炎患者で抗血小板薬（アスピリン）を内服すると急性心筋梗塞，不安定狭心症，一過性脳虚血発作，脳卒中，急性下肢虚血，急性腸管虚血などの急性虚血イベントの発症は有意に抑制されると報告されている[75]．

7.3
観血的治療

7.3.1
観血的治療の原則

高安動脈炎の直達手術も血管内治療（endovascular treatment; EVT）も，薬物治療等で疾患活動性をコントロールしたうえで実施することで治療成績が向上する．適応決定，実施，術後管理は，多診療科によるチームで対応する．閉塞性病変に対するEVTは，バイパス術に比較して再狭窄率が高く，第一選択とする場合は慎重な判断を要する．治療後も長期にわたり患者を追跡する．

7.3.2
疾患の活動性と手術成績

観血的治療は，臓器血流障害の改善や動脈瘤の破裂予防を目的とする．GCや免疫抑制薬を使用しなくても炎症がない時期（非活動期）に実施するのが最良である．破裂のリスクが高い動脈瘤，不可逆的変化が切迫した虚血など急ぐ必要のある場合でも，可能なかぎり炎症の制御を図る[76-79]．術後も炎症の鎮静化と再燃防止によって良好な遠隔成績が得られる[76, 79, 80]．

直達手術とEVTの選択は，専門家の経験をもとに決められている．一部の患者を除き生命予後がよいため，超長期予後をふまえて治療方針を決める．

7.3.3
術後の管理

術前にGCを投与されていれば，術直後からGC投与を再開する．炎症所見を鎮静化させた後も少量を維持投与したほうがよい[76]．吻合部動脈瘤の発生を含め，治療部位と残存病変について長期の経過観察が必要である．

7.3.4
血管病変に対する治療

a. 外科的血行再建術

沼野らによる分類（**図3**）[13]は疫学的にみた症例プロファイルを表すのに適するが，外科治療を考慮するうえではUenoらによる臨床分類[81]が有用であり，ここでは後者を用いる．

i. Ⅰ型病変（弓分枝閉塞型）に対する治療

日常生活が維持されていれば保存的に経過を観察する．視力障害では，宇山分類[82]第2期から第3期初期，眼底血圧50 mmHg前後が血行再建術の適応といわれる[83]．バイパス術がしばしば選択される[51, 84]．両側頚動脈の病変が重度の場合，過灌流症候群を回避するため，血行再建はまずは片側のみにとどめる[83–85]．

ii. Ⅱ型病変（胸腹部閉塞型）に対する治療

主要分枝に病変が関与しない場合には，大動脈-大動脈バイパス術などの非解剖学的バイパス術や，大動脈置換術を行う．臓器の虚血症状，とくに腎血管性高血圧で難治の場合には，バイパス術や自家腎移植[86]のほか，腎臓摘出なども考慮する．腹部アンギーナには腸間膜動脈への血行再建を考慮する．

iii. Ⅲ型（広範囲閉塞型）病変に対する治療

脳血行障害が重度の場合には，弓分枝の病変に対し高血圧治療との同時手術を行うなど，脳が異常高血圧に暴露されないようにする．一般に，脳血行障害が重度でない場合には，先に高血圧の治療を行い，障害が出現すれば二期的に脳への血行再建を行う[83]．

iv. Ⅳ型（動脈瘤型）病変に対する治療

真性瘤が大多数を占める．手術適応は通常の大動脈瘤，末梢動脈瘤に準じる．

外科的血行再建術の遠隔期には閉塞や再狭窄が高率に起こる．わが国での長期開存率と生存率は比較的良好との報告がある[87]．

b. EVT

i. 閉塞性病変に対するEVT

EVTは限局性病変に限定して選択することが多いが[80, 88, 89]，バイパス術に比較して再狭窄率が高い[51, 79, 80, 88-90]．動脈壁全層が瘢痕線維化している場合もあり，第一選択とする場合は慎重に判断する．ステント使用が開存率に及ぼす影響は未解明である．

ii. 拡張性病変に対するステントグラフト内挿術

遠隔成績はまだ明らかになっていない．

7.3.5
心臓病変に対する治療

a. 大動脈弁閉鎖不全

弁置換術の適応は自覚症状や左室機能を考慮して決定する[91, 92]．高齢者や妊娠を希望する女性には生体弁を用い

る．積極的に大動脈基部置換術（Bentall型手術）を勧める報告が増えている．また，長年炎症がコントロールできない場合，大動脈基部拡大がなくても大動脈基部置換術が勧められる[93-95]．

b. 大動脈基部拡大

人工弁付き人工血管置換（Bentall型手術）を行う．遠隔期に大動脈弁が変性する患者が多く，自己弁温存術式は施行しないほうがよいといわれる[96]．補強縫合を追加した術式が行われる[97]．

c. 冠動脈狭窄

冠動脈バイパス術ではグラフトの選択を熟考する．弓部分枝に病変があれば内胸動脈グラフトは適さない．遊離グラフトの中枢側吻合部は病変部位を回避する．上行大動脈置換術などの同時施行では，人工血管を中枢側吻合部に用いる．入口部内膜摘除や入口部パッチ拡大術が有効な症例もある[98]．

7.3.6 肺動脈病変に対する治療

肺高血圧による右室負荷は手術適応で，心膜を用いたパッチ拡大術か人工血管置換を施行する．古典的バルーン血管形成術（plain old balloon angioplasty; POBA）の良好な成績も報告されている[99]．

8. 予後

高安動脈炎の15年生存率は80%程度とされるが[100, 101]，いくつかの予後不良因子によって修飾される．その因子には，網膜症，高血圧，大動脈弁閉鎖不全，大動脈瘤の存在，進行性の経過，若年発症，ESRの亢進などがあげられる[100]．活動性は一期的に終息するものもあるが，高い再発率の報告が多い．

外科的治療が必要となる割合は12～50%とばらつきがあるが，経皮的手術も含め，早期の外科的介入の割合が増加してきている[96]．死因は吻合部の合併症以上に心不全の占める割合が上回っており，大動脈弁膜症や虚血性心疾患による[87]．手術施行後10%前後で大動脈弁の離開やグラフト不全が認められ[97]，合併症率が高い．

今後，PETやMRIなどの画像を中心とした診断技術の進歩や生物学的製剤の使用により，治療率の向上が期待されている．

9. 小児の高安動脈炎

2016年の厚生労働科学研究の実数調査では，成人移行例を含む小児期発症の高安動脈炎患者は140例であり，半数の70例が16歳未満であった．男女比1：7で女児に多く，初発時年齢中央値は10～11歳であった．初期症状は発熱，倦怠感，腹痛，胸痛，関節痛，リンパ節腫脹などがあるが，発熱が約80%の患者に認められた[102, 103]．近年，診断技術の進歩と疾患啓発が進み，早期診断される小児患者が増加している．小児高安動脈炎は半数以上の患者で腹部大動脈およびその分枝に病変を認め，頭頸部，上行大動脈，大動脈弓に病変が好発する成人とは異なる[102, 103]．小児の診断基準はなく，成人のそれに準じるが，小児慢性特定疾患の医療費助成のための診断基準がある[104]．

急性期にはほとんどの患者でCRP，ESRなどの炎症マーカーの上昇を認める．診断には超音波，CT血管造影を含む造影CT，MRI，PET-CTなどが用いられる．小児では腹部大動脈とその分枝病変が成人より多く，超音波は簡便かつ非侵襲的で有用である．また，PET-CTは早期診断，病変の分布，活動性の評価に有用である（2018年4月より一部のPET施設では，他の検査で病変の局在または活動性の判断がつかない大型血管炎患者を対象に，保険適用のもとでの検査が可能となった）．

小児例への治療は2～3コースのmPSLパルス療法で開始し，後療法はPSL 0.8～1 mg/kg/日を用い，同時にMTX（保険適用外）かAZAを併用する[58]．重症臓器病変の合併例，初期治療への抵抗例，GCの減量困難例，再発を反復する例にはIVCYやTCZを検討する．また，小児は成人に比較しCYによる性腺障害が出にくいため，早期からのIVCYの導入を積極的に考慮してよい[105]．腎血管性高血圧下でのパルス療法を含むGCの使用は，可逆性後頭葉白質脳症，高血圧性脳出血などの危険があり，小児の血圧の正常値を参考に降圧を確実に行う．GCは成長障害が問題となるため，炎症マーカーが陰性であれば，成長に影響しないPSL量まで，半年～1年程度を目途に減量する．CYには性腺毒性に加え発がん性もあり，漫然とした使用は慎むべきである．一方，TCZは静注製剤の小児への有効性の報告があるが，皮下注製剤の実績は乏しく，今後の評価が必要である．血管の狭窄や高度の拡張を伴い血栓症の危険がある患者には抗血小板薬や抗凝固薬を投与する．小児患者の半数以上が再発し長期間の治療を必要とするが，最終的には治療を中止できる患者も存在する．

III. 巨細胞性動脈炎

1. 疾患概念・疫学・細分類

1.1 疾患概念

巨細胞性動脈炎（GCA）は「多くは肉芽腫を有する動脈炎で，大動脈かつ/またはその主要分枝，とくに頚動脈や椎骨動脈の分枝を高頻度で傷害する．しばしば側頭動脈（浅側頭動脈）を傷害する．発症年齢は多くは50歳より高齢であり，しばしばリウマチ性多発筋痛症を合併する」とチャペルヒルコンセンサス会議（CHCC）2012で定義された[1]．巨細胞性動脈炎のすべての症例で側頭動脈が傷害されるものではないこと，また，ほかの血管炎であっても側頭動脈が傷害されることがあることから，「巨細胞性動脈炎」の名称が採用された[1]．

1.2 疫学

発症年齢は通常50歳以上で，女性がやや多い．1998年の厚生省（当時）の全国疫学調査では，受療推定患者数は約690人（0.65人/10万人），発症年齢は平均71.5歳であった[106]．

1.3 細分類

頭蓋領域内にある動脈に限局する頭蓋型巨細胞性動脈炎（cranial GCA; C-GCA）と，頭蓋領域内に限局せず頭蓋領域外に動脈炎が存在する大血管型巨細胞性動脈炎（large-vessel GCA; LV-GCA）に細分類される．しかし，LV-GCAの定義および臨床的意義は十分に確立していない．

2. 発症機序

巨細胞性動脈炎の原因は明らかではないが，遺伝的素因として，HLA-DRB1*0401，HLA-DRB1*0404，HLA-DQA1*0301およびHLA-DQB1*0302と相関することが知られている[107, 108]．また，*Mycoplasma pneumoniae*，*Chlamydia pneumoniae*，*parvovirus 19*など微生物感染，さらに喫煙などの環境因子が発症に関与することも報告されている[109]．

巨細胞性動脈炎は高安動脈炎と同様に全層性の炎症性細胞浸潤があり，とくに中膜および内膜に巨細胞が出現し，内膜の肥厚に伴う内腔の閉塞を認める．巨細胞性動脈炎の病変形成には外膜局所のCD83陽性樹状細胞とCD4陽性T細胞が重要である．外膜に存在する未熟樹状細胞が，Toll-like receptor（TLR）の刺激を介して成熟し，CD4陽性T細胞を活性化させる．これらの細胞から分泌されるIFN-αやIL-17などのサイトカインを介して，マクロファージを活性化し，巨細胞を形成させる．さらに，マクロファージと巨細胞は，内膜に浸潤し，血管内皮増殖因子などを分泌し，血管平滑筋細胞の増殖や血管壁のリモデリングを起こす．

3. 病理所見

3.1 罹患動脈

巨細胞性動脈炎では中等大の筋型動脈，とくに頚動脈の分枝や椎骨動脈が侵されやすい．また，大動脈，鎖骨下動脈，総腸骨動脈などの大型弾性型動脈が侵されることも少なくない．病変は限局的であり，また分節的に存在する場合があるため，2～4 cm採取して詳細に検討すべきである．

3.2 組織所見

側頭動脈などの筋型動脈では，病変は内弾性板ならびに内膜寄りの中膜を中心に形成される（**図17**）[110]．炎症は肉芽腫性炎であり，組織球の増殖ならびにリンパ球，形質細胞，マクロファージの浸潤，Langhans型および異物型巨細胞が認められる（**図18**）[110]．内弾性板は断裂消失し，その近傍に多核巨細胞が出現する傾向があり，ときに弾性板の貪食像を認める．フィブリノイド壊死や好中球の浸潤はほとんど認められない．内膜は非特異的な線維性肥厚を示し狭窄の原因となるが，これは中膜の炎症に伴う二次的な変化と考えられる．

大動脈（弾性型動脈）では，中膜の中層を中心に肉芽腫性炎が形成される．弾性線維は局所的に虫食い様に消失し（**図19**）[110]，その部に一致して組織球やリンパ球の浸潤，さらに多核巨細胞が認められる（**図20**）[110]．外膜から進入

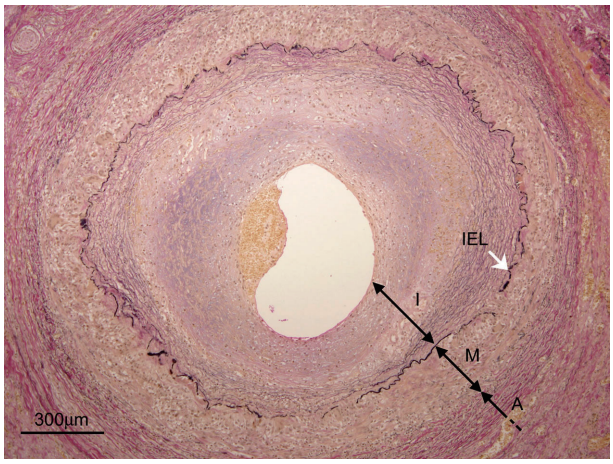

内弾性板の断裂，中膜における巨細胞を含む肉芽腫性炎，内膜の著明な線維性肥厚，内腔の狭窄，外膜の線維化がみられる．（EVG染色）
I: 内膜，M: 中膜，A: 外膜，IEL: 内弾性板

図 17　側頭動脈の病理像 1

（ウェブ版血管炎病理アトラス[110]より）

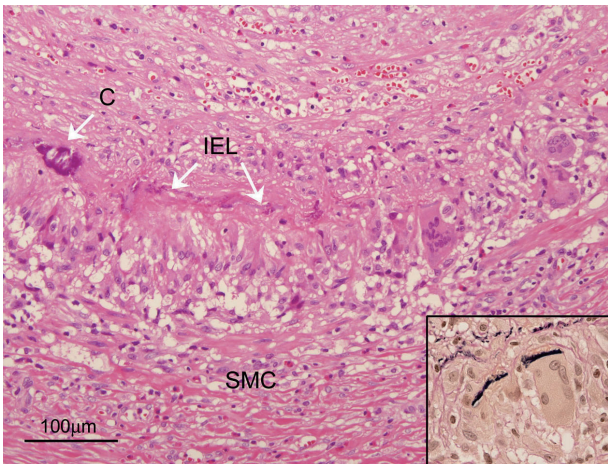

内弾性板の石灰化ならびに断裂と，その周囲，とくに中膜の内側に，組織球の増殖による肉芽腫性炎が認められる．また，多数のLanghans型ならびに異物型巨細胞がみられ，一部内弾性板を貪食している（挿入図）．さらに，リンパ球やマクロファージの浸潤も認められる．この症例では中膜の外側に平滑筋細胞が残存している．（HE染色）（挿入図：EVG染色）
IEL: 内弾性板，C: 石灰化，SMC: 中膜外側の平滑筋細胞

図 18　側頭動脈の病理像 2

（ウェブ版血管炎病理アトラス[110]より）

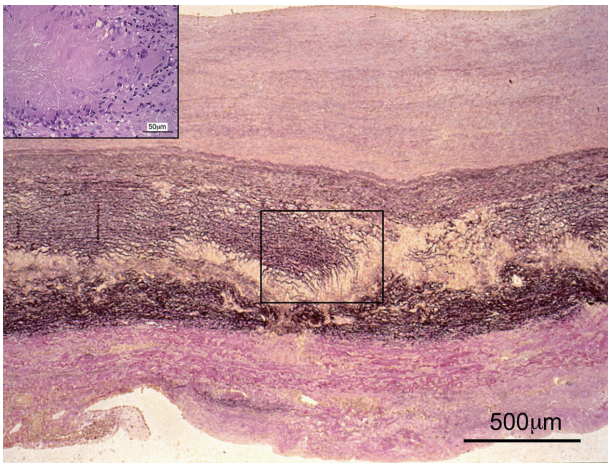

中膜中層に虫食い様に広範に弾性線維の消失が認められる．左上の挿入図は四角で囲った部位のHE像であるが，弾性線維が消失した部位には多核巨細胞を含む単核球の浸潤が認められ，弾性線維が残存している部位では平滑筋細胞が消失している．（EVG染色）（挿入図：HE染色）

図 19　大動脈の病理像 1

（ウェブ版血管炎病理アトラス[110]より）

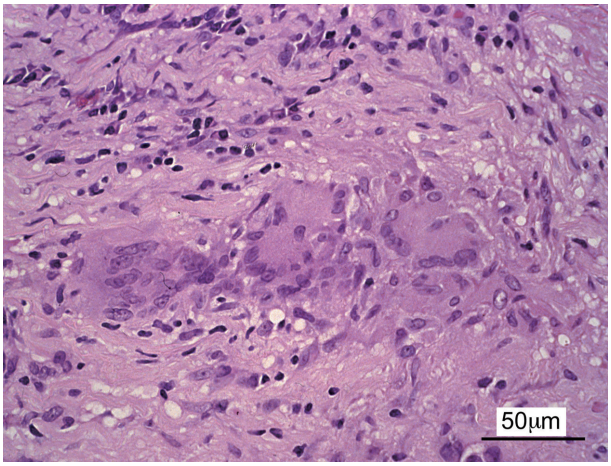

炎症の強い部位では組織球と多核巨細胞を主体とした肉芽腫性炎が認められる．また，リンパ球やマクロファージの浸潤もみられる．（HE染色）

図 20　大動脈の病理像 2

（ウェブ版血管炎病理アトラス[110]より）

する栄養血管（vasa vasorum）に沿っても炎症がみられる．また，肉芽腫性炎が及んでいない部位に虚血性変化と考えられる平滑筋細胞の脱落が発生することがあるが，そのような部位でも弾性線維は残存する．つまり，炎症がある部位では浸潤細胞が多数みられ弾性線維が消失し，炎症がない部位では弾性線維が残り細胞が消失するという，対照的な像が交錯することになる（**図19**，**挿入図**）[110]．

3.3 鑑別診断ならびに類似疾患

高安動脈炎：好発年齢や性差が異なるため年齢や性別は重要な情報となる．現実には病理所見のみでは鑑別できないとされるが，巨細胞性動脈炎では中膜内層から中層を中心に炎症が発生するのに対し，高安動脈炎では中膜外側から外膜が侵される．高安動脈炎より巨細胞性動脈炎のほうが巨細胞や肉芽腫性変化がより顕著にみられる．

バージャー病様動脈炎：側頭動脈において内膜の著明な肥厚を示すが内弾性板や中膜の破壊を伴わない症例がバージャー病として報告されている．

限局性巨細胞性動脈炎：子宮，卵巣，尿管などの泌尿生殖器や乳腺の小動脈に巨細胞を含む肉芽腫性の動脈炎が限局性に発生することがあるが，発生部位や侵される動脈の大きさなどが本症とは異なる．

4. 症状

巨細胞性動脈炎の全身症状としては，炎症に伴う発熱（多くの場合は微熱，ときに弛張熱），倦怠感，易疲労感，体重減少，多発筋痛，多関節痛などを認める．局所症状として罹患血管の部位によりさまざまな症状を呈する．わが国における巨細胞性動脈炎66例の全国集計では，側頭部の頭痛（80.3%），頭皮痛（63.3%），側頭動脈の圧痛（52.6%），側頭動脈の拍動低下（40.0%），視力障害（43.9%），虚血性視神経症（21.2%）等が報告されている[106]．

外頚動脈病変による症状として側頭部痛，側頭動脈の腫脹・圧痛，顎跛行，舌跛行，下顎痛を生じる．これらの症状は両側性，片側性いずれも生じる．頭皮痛は髪を櫛やブラシでとかすときに訴えることが多く，顎跛行は咀嚼時の顎の疼痛が特徴である．

眼動脈が侵されると視力低下，視力消失，霧視，複視などが生じる．発症初期に視力・視野異常を呈し，約23～44%が視力低下，4.4～6.5%が視力完全消失をきたす[106, 111]ので注意が必要である．突然の視力消失は朝の起床時に気づくことが多い．

CHCC2012の定義で記載されているように，巨細胞性動脈炎は大動脈かつ/またはその主要分枝にも病変が出現する．鎖骨下動脈病変の存在はLV-GCAの特徴とされている[112]．総頚動脈病変では頭痛，めまい，失神発作，片麻痺などを呈する．鎖骨下動脈病変では，上肢痛，上肢冷感，上肢易疲労性をきたし，橈骨動脈拍動の減弱ないし消失，血圧左右差（10 mmHg以上）を呈する．大動脈病変では胸痛，背部痛，大動脈瘤・解離性大動脈瘤，大動脈弁閉鎖不全を生じる．

患者の30～60%にリウマチ性多発性筋痛症（PMR）を認め，PMRの16～21%に巨細胞性動脈炎を合併する[106, 113]ので注意が必要である．

5. 検査・画像所見

5.1 検査所見

巨細胞性動脈炎に特異的な検査所見はない．血液検査所見では赤血球沈降速度（ESR）の亢進やC反応性蛋白（CRP）の増加，慢性炎症性の貧血，低アルブミン血症が認められる．ESR 50 mm/時以上は，巨細胞性動脈炎の分類基準に含まれており，CRPとESRが正常の巨細胞性動脈炎はまれである．CRPやESRは巨細胞性動脈炎の再発のマーカーとしても使用されており，再発時CRPやESRが上昇するのみのこともある[114-116]．末梢血のIL-6濃度（保険適用なし）が疾患活動性と並行して変動することが報告されている[117, 118]．

5.2 画像所見

巨細胞性動脈炎の画像診断には，CT，MRI，超音波，FDG-PETなどがある．

MRIでは81%の患者に血管壁肥厚や造影剤による造影効果が認められ，頭蓋外動脈や頭蓋内動脈の評価にも有用である（**図21**）[119]．

CTでは，45%の患者に壁肥厚や造影効果が認められ[119]，早く広範囲に撮影が可能な点や比較的画質が良好な点でMR検査より優れる．

超音波では，浅側頭動脈壁の浮腫によって，動脈周囲に“dark halo”が検出される（**図22**）[120]．発症初期には認められないこともあり，感度は約40%とされる[121]．

FDG-PETでは80%の患者に血管に異常集積が存在すると報告されており，診断能は高い[119, 122]．2018年4月より一部のPET施設では，他の検査で病変の局在または活動性の判断がつかない大型血管炎患者を対象に，保険適用のもとでの検査が可能となった．しかし，費用が高いことや比較的限られた施設でしか行えないことが難点である．

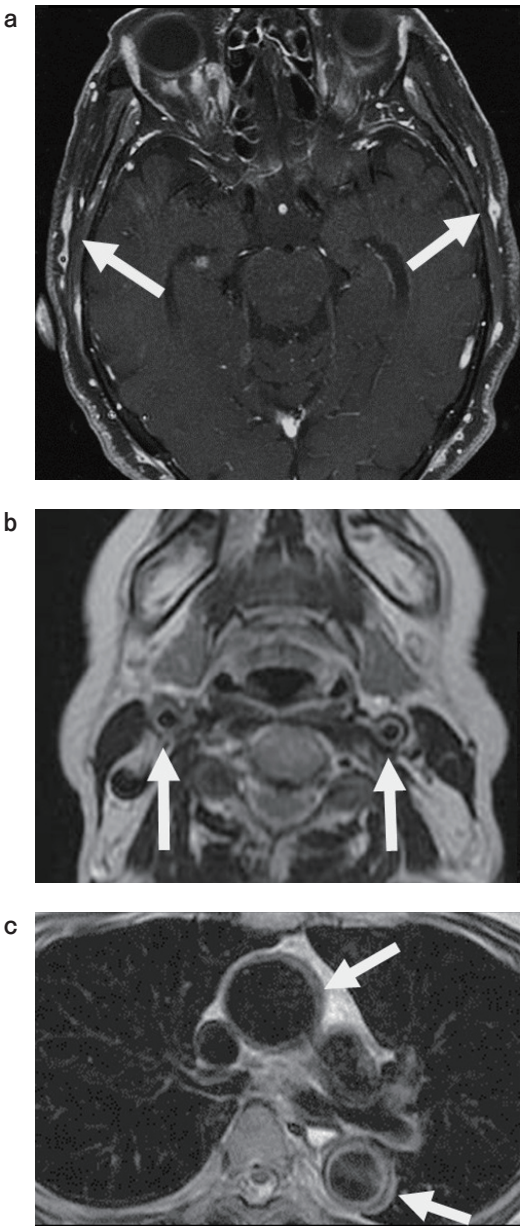

MRI所見．造影後の頭部MRI所見（脂肪抑制T1画像）（a）では浅側頭動脈壁の肥厚および造影効果がみられ（矢印），活動性の巨細胞性動脈炎に特徴的な所見である．頸部（b）および胸部（c）では，両側の内頸動脈および大動脈に肥厚を認め活動性の所見である（矢印）．

図 21　巨細胞性動脈炎の MRI 所見

5.3 眼科検査

巨細胞動脈炎の20～30%の患者に霧視・視力低下がみられ[111, 123, 124]，その他に複視や一過性視力障害，視野欠損などがみられることがある．霧視，視力低下や視野欠損を起こしている病態として前部/後部虚血性視神経症，網膜中心動脈閉塞症，毛様網膜動脈閉塞症がある[111, 125]．複視は虚血性外眼筋麻痺に伴う眼球運動制限で生じる．本疾患で視力障害のもっとも多い原因である前部虚血性視神経症では，視神経乳頭の蒼白浮腫がみられる（**図23**）[126]．

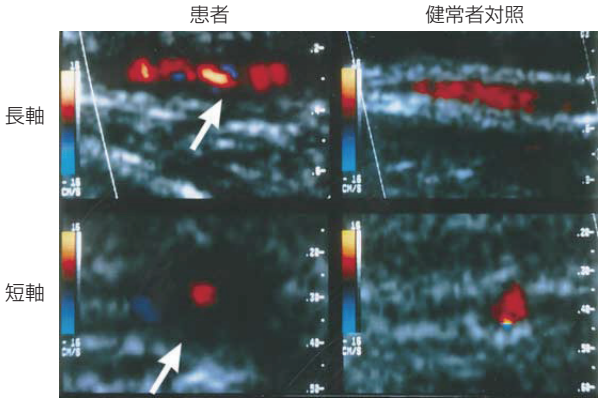

動脈周囲にdark halo（矢印）を認める．

図 22　巨細胞性動脈炎における浅側頭動脈エコー所見

（Schmidt WA, et al. 1997 [120] より）

視神経乳頭の蒼白浮腫がみられる．

図 23　巨細胞動脈炎でみられた前部虚血性視神経症

（棚野一郎ほか. 2011 [126] より）

従来から知られる症状（頭痛，側頭動脈の圧痛，拍動低下，失明）と異なり，発熱，易疲労性，体重減少などの全身症状をおもに呈し発症する無症候性巨細胞動脈炎（silent giant cell arteritis）では，視力障害は少ないが軟性白斑などの眼底病変を伴うことがある[124, 127, 128]．

6. 診断・診断基準

6.1 診断基準

1990年の米国リウマチ学会（ACR）分類基準（**表9**）[129]が巨細胞性動脈炎の診断に汎用され，厚生労働省の巨細胞性動脈炎認定基準にも採用されている．側頭動脈に沿った圧痛あるいは拍動低下を触診で評価する．この分類基準は病理診断で巨細胞性動脈炎を証明しなくても巨細胞性動脈炎と分類することが可能な基準であるが，診断の際は片側の側頭動脈生検を行うことが推奨される．血管エコーによる側頭動脈の壁肥厚の評価は補助診断として有用である[130, 131]．

顎跛行は感度が低いが，側頭動脈生検で血管炎と診断できる予測能が高い臨床像である[132]．虚血性神経症は感度が低いが特異度が高く[129]，視力低下を自覚している場合は，眼科専門医と連携して速やかに診断する．

6.2 診断にあたり注意すべき点

1990年のACR分類基準は診断目的で作成されていないため，不明熱，慢性炎症性疾患，頭痛に関する除外診断が必要となる．病理診断で巨細胞性動脈炎を証明できない場合は鑑別診断に注意を要する[133, 134]．側頭動脈病変は抗好中球細胞質抗体（ANCA）関連血管炎[129, 135]，結節性多発動脈炎[129, 136]，全身性アミロイドーシス[137]で認められることがある．CRPとESRがともに正常の症例はまれである[138, 139]．

眼病変を発症し視力低下が認められるケースでは，治療の遅れで視力低下が不可逆となり失明のリスクがあるため，生検を待たないで治療を開始する必要がある．糖質コルチコイド（GC）開始後は1～2週以内に側頭動脈生検を行うことが望ましい[140, 141]．

表9　巨細胞性動脈炎の分類基準（1990年，米国リウマチ学会）

1. 50歳以上で初発症状あるいは所見が出現．
2. 初めて経験する，あるいはいままで経験したことがないタイプの局所の頭痛．
3. 頚動脈の動脈硬化と因果関係のない側頭動脈に沿った圧痛あるいは拍動低下．
4. ESR 50 mm/時以上．
5. 動脈への著明な単核細胞浸潤あるいは肉芽腫像と，通常，多核性巨細胞を伴う血管炎所見を認める．

上記5項目中少なくとも3項目以上が認められる場合，巨細胞性動脈炎と判定する（感度93.5%，特異度91.2%）．

（Hunder GG, et al. 1990[129]より）

6.3 大動脈病変の評価

巨細胞性動脈炎に合併する大動脈病変の頻度は，20～30%程度と考えられ，診断当初に大動脈分枝の狭窄病変や大動脈瘤などの大動脈病変を合併しているケースと，診断後5年以上経過してから大動脈病変が出現することがある[142-144]．大動脈病変と疾患活動性との関連は不明であるが，疫学的に非巨細胞性動脈炎患者に比べて大動脈瘤の発生のリスクは高く[145]，大動脈病変は巨細胞性動脈炎の予後にも関連することから[146]，診断時あるいは再発時に大動脈病変の評価を高安動脈炎の評価方法に準じて行う．FDG-PET検査が有用である（2018年4月より一部のPET施設では，他の検査で病変の局在または活動性の判断がつかない大型血管炎患者を対象に，保険適用のもとでの検査が可能となった）．

7. 治療方針

表10に巨細胞性動脈炎の治療推奨度に関する推奨を，**図24**に巨細胞性動脈炎の治療フローチャートを示す．

7.1 ステロイド・免疫抑制薬

7.1.1 ステロイド

巨細胞性動脈炎にはGCが奏功し，第一選択薬である（推奨クラスI，エビデンスレベルB）．治療が遅れると，失明や不可逆的な神経障害の危険性が高まるので，疑った場

合，早期に高用量のGCで治療を開始する．

a. 初期投与

1）眼症状，神経症状がない症例では，プレドニゾロン（PSL）0.5～1 mg/kg/日（最大60 mg/日）が推奨される（推奨クラスI，エビデンスレベルB）

2）急激に眼症状，神経症状が出現した症例では，ステロイドパルス療法（mPSL 0.5～1 g/日，3日間）を先行させ，その後PSL 1 mg/kg/日（最大60 mg/日）の投与が推奨される（推奨クラスI，エビデンスレベルB）

初期投与量を2～4週間継続後，臨床症状が軽快し，ESRやCRPが正常化すれば，PSLを減量できる．1～2年間で多くの症例でGC投与の中止が可能になるが，巨細胞性動脈炎は約半数が再発する[147, 148]．

b. 再発時

1）再発を疑わせる症状が出現し，この症状が眼症状や神経症状ではない場合には，PSLを5～10 mg/日程度増量するだけでよい．

2）眼症状や神経症状で再発した場合は，初期投与量に戻し，治療を再開する．

7.1.2 免疫抑制薬

免疫抑制薬は，GC治療抵抗症例，GC漸減に伴い再発する症例，副作用のためGCを早期に減量したい症例などに，GCと併用投与される．しかしながら，免疫抑制薬併用の巨細胞性動脈炎に対する治療効果は限定的と考えられる[149]．免疫抑制薬単独で巨細胞性動脈炎の治療は行わない．併用する免疫抑制薬として，メトトレキサート（MTX）（保険適用外）[116]（推奨クラスIIa，エビデンスレベルA），シクロホスファミド（CY）[150-153]（推奨クラスIIb，エビデンスレベルB），アザチオプリン（AZA）[154, 155]（推奨クラスIIb，エビデンスレベルB）が有効との報告がある．

表10　巨細胞性動脈炎の治療に関する推奨とエビデンスレベル

	推奨クラス	エビデンスレベル
ステロイド	I	B
ステロイドパルス療法	I	B
メトトレキサート（MTX）★	IIa	A
シクロホスファミド（CY）	IIb	B
アザチオプリン（AZA）	IIb	B
シクロスポリン（CyA）★	III	B
トシリズマブ（TCZ）	I	A
インフリキシマブ（IFX）★	III	B
アダリムマブ（ADA）★	III	B
エタネルセプト（ETN）★	IIb	B
抗血小板薬	IIa	B

★保険適用外

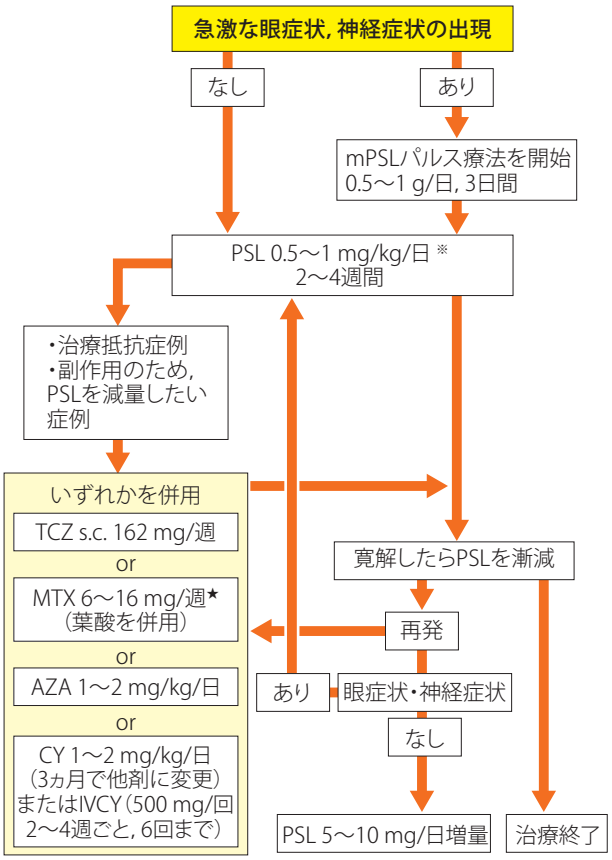

★保険適用外
※急激な眼症状，神経症状の出現の場合は1 mg/kg/日

図24　巨細胞性動脈炎の治療フローチャート

7.2 生物学的製剤・抗血小板薬など

7.2.1 生物学的製剤

巨細胞性動脈炎はGCに対する治療反応性は良好であり，副作用を軽減するためには早期にGCを減量する必要があるが，GC減量中の再発の頻度が高い．生物学的製剤を治療初期から併用することでGCの早期減量が可能となるかを検討する目的で，欧米でトシリズマブ（TCZ），アダリムマブ（ADA）あるいはインフリキシマブ（IFX）併用の有効性に関するRCTが行われている[115, 156, 157]．

7.2.2 TCZ

IL-6受容体阻害薬であるTCZに関しては，GC治療の初期からTCZを開始する治療プロトコールの有効性が第2相試験と第3相試験で確認された．第2相試験では，PSLを早期減量して12週での寛解率がTCZを初期から併用すると有意に高く，52週までの再発率が有意に低いことが示された[157]．第3相試験では，PSLを26週で中止しても，12～52週の寛解継続率がTCZ群で有意に高かった[158]．免疫抑制薬やTNF阻害薬の投与歴がある難治例に関しては，症例報告や小規模ケースシリーズで，TCZ併用でPSLを低用量に減量あるいは中止できたことが報告されている[67, 69, 159, 160]．TCZは免疫抑制薬やTNF阻害薬と比較してエビデンスレベルは高く，GCの早期減量を必要とする症例やGC抵抗例において，安全性に留意しながらリスクベネフィットを勘案したうえでTCZを投与する（推奨クラスI，エビデンスレベルA，保険適用あり）．

7.2.3 TNF阻害薬

TNF阻害薬（保険適用なし）のうち，ADAとIFXの2つの臨床試験の結果[115, 156]からTNF阻害薬に関して有効性は証明されていないため，巨細胞性動脈炎の疾患活動性の評価方法は十分に確立されていないという問題点はあるものの，TNF阻害薬を治療開始初期からGCに併用することは推奨されない（推奨クラスIII，エビデンスレベルB）．GC療法中あるいは免疫抑制薬使用中の再発例に対するTNF阻害薬の有効性は不明である．エタネルセプト（ETN）のGC減量効果は期待され，今後の再評価が待たれる（推奨クラスIIb，エビデンスレベルB）．

7.2.4 抗血小板薬（推奨クラスIIa，エビデンスレベルB）

巨細胞性動脈炎では脳血管障害，心血管イベントを合併することがあるが，眼動脈領域を除いて頭蓋内動脈領域に血管炎を発症することはまれである[161]．低用量アスピリン（81～100 mg/日）併用の脳血管障害のリスク軽減効果は後ろ向きの観察研究で報告されており[162-164]，欧州リウマチ学会では禁忌がなければ少量アスピリンを併用することを推奨している[140]．

7.3 観血的治療

巨細胞性動脈炎に伴う大型血管病変への外科的治療・血管内治療に関するエビデンスは乏しい．Ⅱ章7-3（高安動脈炎の観血的治療）を参考にされたい．

8. 予後

予後に影響するのは，①血管虚血による後遺症（失明，脳梗塞，心筋梗塞など），②動脈瘤（解離・破裂），③治療関連合併症（長期GCなどの免疫抑制療法による感染症，病的骨折など）である．1998年の厚生省全国疫学調査では，短期予後であるが，治癒・軽快81.8%，脳梗塞12.1%，失明6.5%，死亡4.5%と報告された[106]．PMRとともに再燃を繰り返す疾患であり，スウェーデンの報告では，GC開始5年後に43%，9年後に25%の症例がGCを継続していた[122]．

ミネソタ州のコホート研究における死因の解析では，巨細胞性動脈炎患者では虚血性腸炎による死亡率が一般人口の4.9倍と高く，大動脈瘤や解離の合併例では一般人口と比較し死亡率が5.1倍と有意に高かった[143]．北西スペインの単施設コホートでは，9.5%に大動脈瘤が続発し，初診断時の高血圧と高度の急性炎症反応が危険因子であった[165]．

IV. バージャー病

1. 疾患概念・疫学

1.1 疾患概念

20～40歳代の男性に多くみられる四肢動静脈の分節的病変で，喫煙との関連が深い．ときに逍遥性静脈炎を併発する．おもな病変部位は，前腕動脈から手部動脈領域と膝窩動脈から足部動脈領域である．

生命予後は良好であるが，四肢の小切断を要すればQOL（quality of life）が低下する．禁煙できない場合には，大切断率が高くなる．

1.2 疫学

2014年の特定疾患受給者数は約7,000人である（**図25**）[11]．最近では女性が11%から23%で，喫煙者の増加によるとされる[166-169]．わが国では有病者の高齢化がみられる．

南アジア，東アジア，トルコに多い．わが国では閉塞性動脈疾患の加療患者のうち以前は16%を占めると報告されたが[170]，現在では本疾患の減少と動脈硬化性疾患の増加により1%以下と推定される．

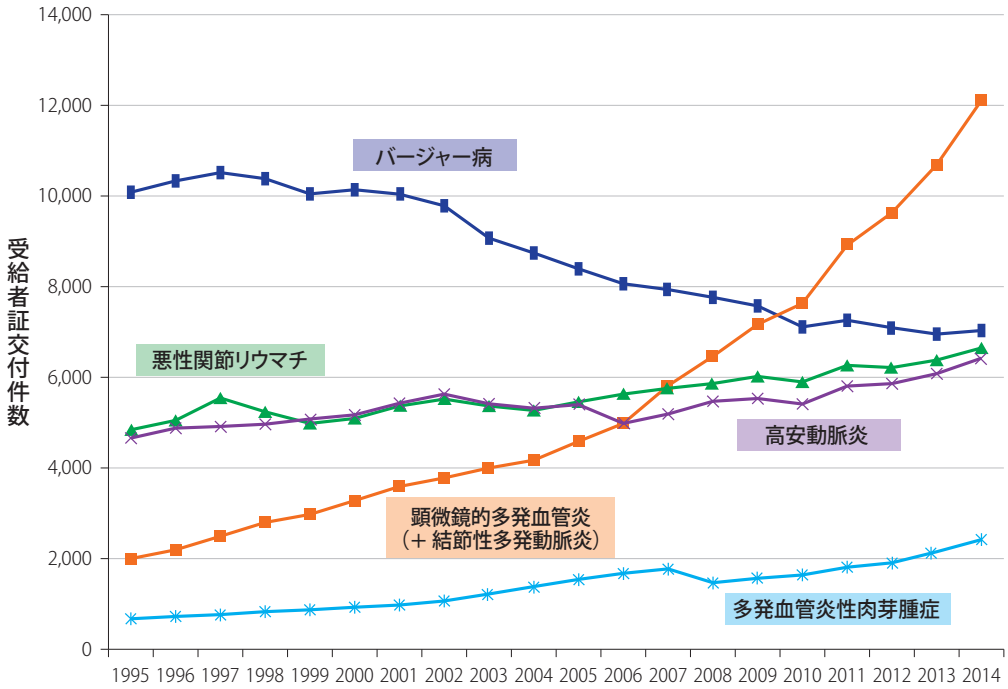

図 25　特定疾患医療受給証交付件数からみた難治性血管炎患者の年次推移

（難病情報センター[11]より）

2. 発症機序

喫煙，感染，血管内皮細胞の活性化などの成因[171-174]と，微小循環障害の発生が指摘される[175,176]．人種差も示唆される[176]．

患者の多くはヘビースモーカーである[167,177]．寒冷暴露や外傷，交感神経亢進薬による誘発も報告されるが[178]，受動喫煙を含めると患者は何らかの喫煙歴を有するとされる．歯根炎の罹患が多く[179]，近年では同じ歯周病菌が動脈壁と口腔内から検出された[180]．

筋肉や皮膚への交感神経の電気信号の減弱[181]，喫煙に対する末梢交感神経反応の変化による血中カテコールアミン濃度の低下[182]，末梢血管での内皮依存性弛緩反応の障害，内皮細胞や炎症細胞での接着因子の発現亢進[183]が報告され，セロトニン受容体を介した血小板の活性化も推測される[184]．

3. 病理所見

図26にバージャー病の病理像を，**図27**に特徴像の模式図を示す．バージャー病では，下肢あるいは上肢の中型血管が侵され，血栓が区域性の動脈閉塞をもたらし，その末梢の壊疽が認められる．その閉塞動脈に特徴的な病理組織像としては，①急性期では，好中球の集合した微小膿瘍と多核巨細胞が血管壁，とくに内膜に見出されることがある[172,185]．②内弾性板が圧排されずに屈曲が保たれ，過屈曲も認められる[186]．これは，主たる鑑別となる閉塞性動脈硬化症や血栓症では，内弾性板が内膜に圧排されることと対照的である．③中膜の線維化を欠く外膜の線維化[187]，④外弾性板直下の浮腫[187]，⑤再疎通血管の内皮細胞の玉ねぎ様の重層化[187]，⑥血管栄養血管（vasa vasorum）の内皮細胞の肥厚[187]がみられることも多い．これらは血管壁ないしは血管外からの炎症と，微小血管障害の像と考えら

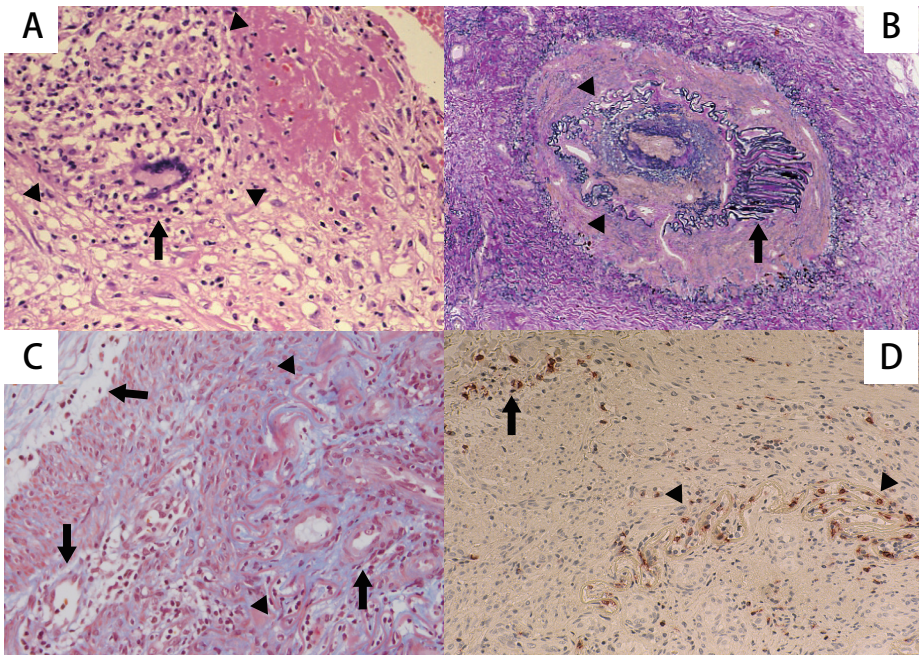

A：血管内膜に認められる，急性期のバージャー病に特徴的とされる多核巨細胞（矢印）を含む微小膿瘍（矢頭）．（HE染色）
B：内弾性板の屈曲は保たれ（矢頭），一部では過屈曲も認める（矢印）．外膜の線維化が著明である．（EVG染色）
C：内膜再疎通血管は，内皮細胞および周皮細胞が玉ねぎ様に重層化する（上向き矢印）．外膜および中膜のvasa vasorum内皮細胞の肥厚がみられる（下向き矢印）．外弾性板直下に浮腫が認められる（左向き矢印）．矢頭は内弾性板を示す．（Azan染色）
D：CD4陽性Tリンパ球が，vasa vasorum周囲に浸潤し（矢印），内弾性板に密着して配列する（矢頭）．抗CD4抗体による免疫組織化学的検索．

図 26　バージャー病の病理像

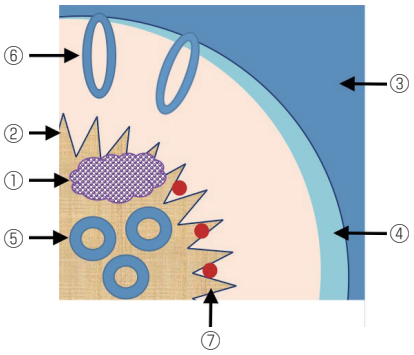

① 急性期に血管壁にみられる微小膿瘍と多核巨細胞
② 内弾性板が圧排されずに屈曲が保たれ，過屈曲も認められる
③ 中膜の線維化を欠く外膜の線維化
④ 外弾性板直下の浮腫
⑤ 再疎通血管の内皮細胞の玉ねぎ様の重層化
⑥ 血管栄養血管の内皮細胞の肥厚
⑦ 内弾性板に密着したマクロファージ・リンパ球の浸潤

図 27　バージャー病の閉塞動脈に特徴的な病理組織像

れる．⑦免疫組織化学的に，内弾性板に密着したマクロファージ・リンパ球の浸潤が認められることがある[188]．

4. 症状

4.1 上下肢の虚血症状

4.1.1 下肢における虚血症状

a. 冷感

足趾，つま先に生じることが多い．

b. 知覚異常

手指，足趾，足部，手部のしびれが多く，運動や歩行の後に起こることが多い．

c. 皮膚の色調変化

指趾は赤みを帯びrubor様になる．四肢が体幹と水平な状態でもみられる．チアノーゼは虚血症状が危機的なことを意味する．

d. 間欠性跛行

初期には足底筋跛行を，病変が膝上膝窩動脈まで伸展すると腓腹部跛行を，腸骨動脈領域まで伸展すれば大腿・臀部に跛行症状を生じる．

e. 安静時痛

刺すような痛み，耐えがたく安眠を妨害するような痛みを生じる．

f. 潰瘍・壊疽

手指，足趾，とくに爪の周囲に多い．些細な誘引で生じ急速に進展しうる．

4.1.2 上肢における虚血症状

下肢に比して軽度で，上肢症状を主訴とする割合は5～14%程度とされる[189, 190]．

4.2 内臓動脈の罹患

まれであるが，脳動脈[191]，冠動脈[192, 193]，腎動脈[194]，腸間膜動脈[195, 196]，内胸動脈[193]の病変が報告されている．

4.3 表在静脈炎

再発性かつ移動性に血栓性静脈炎を生じる（遊走性静脈炎/逍遥性静脈炎）．

4.4 各症状の頻度

1993年の日本の調査では，症状が上肢のみが5.1%，下肢に限局が74.7%，上下肢両方が20.2%存在し，罹患動脈は前脛骨動脈41.4%，後脛骨動脈40.4%，尺骨動脈が11.5%であった[197]．

1977年から1988年の名古屋大学血管外科の解析では，初発症状は，知覚異常，冷感，チアノーゼなどが37%，足底筋跛行と腓腹部跛行があわせて30%程度，安静時痛，潰瘍・壊疽などの重症虚血症状が30%程度であり，全経過を通せば潰瘍・壊疽は72%，遊走性静脈炎は43%，上肢病変は90%に認められた[189]．

5. 検査・画像所見

5.1 身体診察（表11）

5.2 検査法（表12）

サーモグラムでの冷水負荷はレイノー症状の診断に役立つ．間欠性跛行肢では，最大歩行距離測定のほか，一定歩行負荷後に低下した足関節上腕血圧比（ABI）の回復時間で，血液供給の予備力を評価できる．下腿へのバイパス術の適応患者には血管造影が不可欠となる．

5.3 血管画像所見（表13[198]，図28～30[198-200]）

もっとも鑑別を要するのは全身性エリテマトーデス（SLE），強皮症，血管ベーチェット病などの膠原病であるが，画像所見だけで鑑別するのは難しい[201, 202]．

5.4 血液学的検査

特異的な血液検査異常はない．通常，ESRやCRP値は正常範囲である．

6. 診断・診断基準

6.1 診断

さまざまな診断基準がある[203-205]．塩野谷の臨床診断基準（**表14**）[206]では5項目をすべて満たせば臨床像としては典型的である．しかし，全項目を満たさずとも，血管画像や病理組織などの所見が合致し，鑑別すべき疾患が否定されればバージャー病と診断できる．高血圧や脂質異常症などを有する若年者が増加し，閉塞性動脈硬化症との鑑別を含め，画像診断や組織診断を含めた診断が必要である．

6.2 鑑別すべき疾患

閉塞性動脈硬化症，外傷性動脈血栓症，膝窩動脈捕捉症候群，膝窩動脈外膜嚢腫，SLE，強皮症，血管ベーチェット病，胸郭出口症候群，心房細動など．

表11　バージャー病の身体診察

① 視診 指趾の萎縮，爪の発育不良，発毛の左右差，遊走性静脈炎
② 聴診 腸骨・大腿・膝窩動脈
③ 触診 四肢，指趾の皮膚温低下，末梢動脈拍動の減弱・消失
④ 負荷テスト アレンテスト陰性（異常），下肢挙上下垂テスト陽性

表12　バージャー病の検査法

A. 機能的診断法
① 血圧（上腕，手指，足関節，足趾）：ドプラ法，脈波法 ② 皮膚灌流圧：レーザードプラ法 ③ 皮膚酸素動態：経皮酸素分圧 ④ 皮膚温：サーモグラム ⑤ 皮膚血流量：レーザードプラ法 ⑥ 筋酸素動態：近赤外分光法（保険適用外） ⑦ 血流量：空気容積脈波法
B. 形態学的診断法
① MRA ② 造影3D-CT ③ 血管造影

表13　バージャー病の血管造影所見

① 下肢では膝関節より末梢に，上肢では肘関節より末梢に病変がある． ② 二次血栓の延長による慢性閉塞像を示す． ③ 四肢末梢動脈病変の動脈壁は平滑で，虫喰い像，石灰沈着などの動脈硬化性の壁不整がない． ④ 閉塞は途絶状，先細り状閉塞が多い． ⑤ コルクの栓抜き状，樹根状，橋状の側副血行路の発達がみられる．

（1976年度厚生省特定疾患系統的血管病変に関する調査研究班分科会報告書．1977[198]より作表）

a

（Shionoya S, et al. 1982 [199] より）

b

（塩野谷恵彦. 1990 [200] より）

バージャー病の下肢（a）および上肢（b）の動脈造影所見．膝関節および肘関節より末梢に病変があり，病変付近の動脈壁は平滑で虫喰い像，石灰沈着などの動脈硬化性の壁不整を認めない．

図 28　バージャー病の動脈造影所見

途絶（abrupt occlusion）型，先細り（tapering）型の動脈閉塞，コルクの栓抜き状（cork screw），橋状（bridge）の側副血行路発達を認める．

図 29　バージャー病の動脈閉塞像と側副血行路（下肢動脈造影）

（塩野谷恵彦. 1990 [200] より）

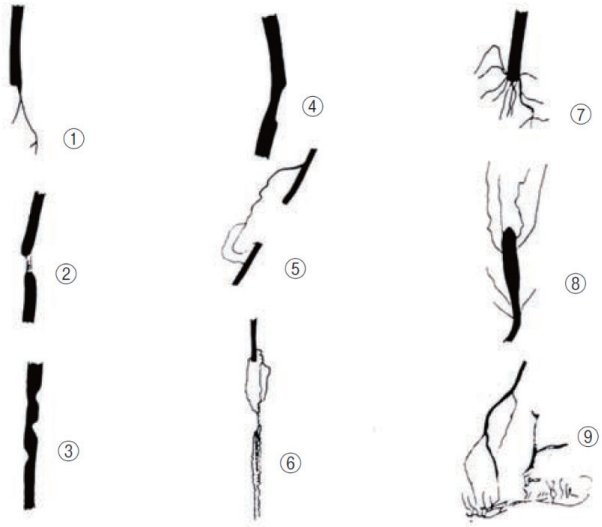

①途絶（abrupt occlusion），②限局性狭窄（localized stenosis），③虫喰い（moth-eaten），④不整（irregularity），⑤橋状の側副血行路（bridging collaterals），⑥コルクの栓抜き状の側副血行路（cork screw collaterals），⑦樹根状の側副血行路（tree root collaterals），⑧拡張（dilatation），⑨早期静脈出現（early venous filling）

図 30　バージャー病の動脈閉塞と側副血行路の様式

（1976年度厚生省特定疾患系統的血管病変に関する調査研究班分科会報告書. 1977 [198] より）

表 14　塩野谷のバージャー病臨床診断基準

(1) 50歳未満の発症
(2) 喫煙歴を有する（受動喫煙を含む）
(3) 膝窩動脈以下の閉塞がある
(4) 上肢の動脈閉塞がある，または遊走性静脈炎の既往がある
(5) 喫煙以外に動脈硬化の危険因子を有さない

全項目を満たさずとも，血管画像や病理組織の所見が一致し，他疾患が除外されればバージャー病の診断が可能である．本文を参照のこと．
（Shionoya S. 1993 [206] より作表）

7. 治療方針

表15にバージャー病の治療に関する推奨を示す．

7.1 保存的治療

7.1.1 禁煙・生活指導

受動喫煙も避け，患肢の保温や清潔保持に努め，外傷を避ける[207]．初診後の喫煙は肢切断と相関する[208]．禁煙を中心とした保存的療法で多くの患者で症状は軽減する．

7.1.2 薬物療法

冷感，しびれ感には，まずは薬物療法を試みる．経口抗血小板薬は，シロスタゾール，ベラプロスト，サルポグレラート，リマプロストアルファデクス，チクロピジン，クロピドグレルが，注射薬はアルプロスタジル（プロスタグランジン E_1 [PGE_1] − α-シクロデキストリン複合体 [CD]，リポ PGE_1）が用いられる．

7.1.3 運動療法

間欠性跛行に対しては監督下運動療法が有用で[209]，3〜6ヵ月施行して効果をみる．

7.1.4 疼痛管理

経口薬に加え，フェンタニルのテープ剤も使用できる．持続硬膜外麻酔や足趾切断も選択肢にあげられる．

表 15　バージャー病の治療に関する推奨とエビデンスレベル

	推奨クラス	エビデンスレベル
禁煙	I	C
抗血小板薬	I	C
PGE_1-CD，lipoPGE_1	IIa	C
運動療法	IIa	C
疼痛管理	I	C
交感神経ブロック	IIb	C
交感神経節切除	IIb	C
血管バイパス手術	IIa	C
血管内治療	III	C

7.2 外科治療

7.2.1 血行再建

とくに安静時疼痛や潰瘍例に対して，保存的療法で症状が改善しない場合に行う．バイパス術のグラフトは自家静脈が望ましい．末梢側吻合が膝下の場合の開存率は，閉塞性動脈硬化症と比較して低いとされるが，グラフトが閉塞しても大切断に至るものは少ない．

7.2.2 交感神経節切除

血行再建が不可能な疼痛を伴う足趾，手指の潰瘍に用いる．薬物による交感神経節ブロックも用いられる．

7.2.3 その他

血管新生療法（遺伝子治療，自己骨髄細胞（単核球）移植[210, 211]，末梢血単核球細胞移植[212]など）は，実験的医療

の域にとどまる．

8. 予後

8.1 虚血肢の予後

患者の70%は経過中に一度は虚血性潰瘍や壊死を呈すると推定できる．寛解・増悪を繰り返すことが多く，必ずしもFontaine III・IV度の患者が肢趾切断になるわけではない．

長期観察で下肢大切断は2.7～10.5%の患者に行われ[200, 213]，厚生労働省班会議の全国アンケートでは8.8%が大切断に至り，趾切断を要した患者は16.7～20.5%であった[208, 214]．

上肢の血行再建術が必要な症例は少数で，指切断を要する例はあるが，上肢の大切断はきわめてまれである．

8.2 増悪因子・改善に寄与する因子

喫煙が寛解期間を短縮させて増悪を招くとされる．症状発現後の喫煙継続者は各治療に抵抗性で，大切断が多い[208]．症状は，入院などで外傷機転が排除されると改善する可能性がある．入院監視は厳格な禁煙の励行にもつながる．

8.3 非虚血肢の予後

ほぼ全例で2肢以上が罹患する[200]．禁煙を継続できれば，虚血が高度でない肢の重症化は少ないが，喫煙継続者では重症化がある．

8.4 併存疾患ならびに生命予後

生命予後は良好とされる．死因の最多は悪性新生物で，その他に心不全，脳梗塞，肝硬変などがある[213]．併存疾患には糖尿病，高血圧，脂質異常症，脳血管障害，虚血性心疾患，閉塞性動脈硬化症などがあり[208]，年齢相応の動脈硬化のリスク因子も念頭においた管理が必要である．

V. 結節性多発動脈炎

1. 疾患概念・疫学

結節性多発動脈炎（PAN）は「中・小動脈の壊死性血管炎で，糸球体腎炎あるいは細小動脈・毛細血管・細小静脈の血管炎を伴わず，抗好中球細胞質抗体と関連のない疾患」と定義されている[1]．現在の患者数は約600例と推定されているが，平成27年度特定医療費（指定難病）受給者証所持者数は3,442人であった．男女比は1：1から1：2，発症平均年齢は55歳である[215]．

2. 発症機序

病因は不明であるが，B型肝炎ウイルス（HBV）感染などに続発する二次的PANが知られている．

3. 病理所見

急性炎症期には筋性動脈の血管壁に強い炎症と壊死が認められ，病変部位が分節的に存在する[216]．壊死部の血管にはフィブリノイド壊死，内・外弾性板断裂が認められ，しばしば動脈瘤が形成される（**図31**）．

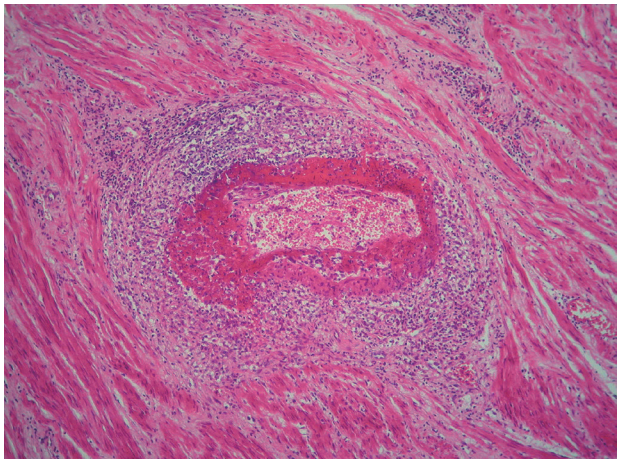

動脈壁のフィブリノイド壊死と，動脈壁および周囲への炎症細胞浸潤を認める．（HE 染色）（北海道大学 石津明洋氏提供）

図 31　膀胱筋層内の壊死性動脈炎

表 16　結節性多発動脈炎の臨床症状

臨床症状・徴候		有症率（%）
全身症状	発熱，倦怠感，体重減少	80
神経病変	多発単神経炎，多発性神経障害	75
関節痛，筋肉痛	関節あるいは広範囲の四肢痛	60
皮膚症状・徴候	網様皮斑，紫斑，潰瘍	50
腎病変	クレアチニン上昇，血尿，糸球体腎炎	50
消化器症状	腹痛，直腸出血	40
高血圧	新規発症	35
呼吸器病変	浸潤影，結節影，空洞	25
中枢神経病変	脳卒中，錯乱	20
精巣炎	精巣痛，精巣腫脹	20
心病変	心筋炎，心膜炎	10
末梢血管病変	跛行，虚血，壊死	10

（Pagnoux C, et al. 2010[217] より改変）

4. 症状

PANでは全身症状と虚血による臓器症状が出現する（**表16**）[217]．PANの病変が皮膚に限局した場合を皮膚型PAN[218]あるいは皮膚動脈炎[1]と呼ぶ．

5. 検査・画像所見

PANに特異的な検査はない．抗好中球細胞質抗体（ANCA）陰性を確認する．皮膚生検，血管造影，腓腹神経生検などが行われる．

6. 診断・診断基準

厚生労働省PAN診断基準を**表17**[219]に示す．

7. 治療方針

表18にPANの治療に関する推奨を示す．

7.1 寛解導入療法

7.1.1 重要臓器の病変を認める中等症から重症のPAN

1 mg/kg/日のPSLで4週間の初期治療を行い，治療開始時からIVCYまたは連日経口CY投与を併用する[220]（推奨クラスI，エビデンスレベルB）．症状が非常に激しい場合は，ステロイドパルス療法を併用する（推奨クラスIIa，エビデンスレベルC）．重症の腎障害を認める場合には血漿交換（保険適用外）[221]（推奨クラスIIb，エビデンスレベルC）も考慮する．

表 17　結節性多発動脈炎の厚生労働省診断基準

Definite, Probable を対象とする.

【主要項目】

1）主要症候
　①発熱（38℃以上，2週以上）と体重減少（6ヵ月以内に6 kg以上）
　②高血圧
　③急速に進行する腎不全，腎梗塞
　④脳出血，脳梗塞
　⑤心筋梗塞，虚血性心疾患，心膜炎，心不全
　⑥胸膜炎
　⑦消化管出血，腸閉塞
　⑧多発性単神経炎
　⑨皮下結節，皮膚潰瘍，壊疽，紫斑
　⑩多関節痛（炎），筋痛（炎），筋力低下
2）組織所見
　中・小動脈のフィブリノイド壊死性血管炎の存在
3）血管造影所見
　腹部大動脈分枝（特に腎内小動脈）の多発小動脈瘤と狭窄・閉塞
4）診断のカテゴリー
　①Definite
　　主要症候2項目以上と組織所見のある例
　②Probable
　　a）主要症候2項目以上と血管造影所見の存在する例
　　b）主要症候のうち①を含む6項目以上存在する例
5）参考となる検査所見
　①白血球増加（10,000/μL以上）
　②血小板増加（400,000/μL以上）
　③赤沈亢進
　④CRP強陽性
6）鑑別診断
　①顕微鏡的多発血管炎
　②多発血管炎性肉芽腫症（旧称：ウェゲナー肉芽腫症）
　③好酸球性多発血管炎性肉芽腫症（旧称：アレルギー性肉芽腫性血管炎）
　④川崎病動脈炎
　⑤膠原病（全身性エリテマトーデス（SLE），関節リウマチ（RA）など）
　⑥IgA血管炎(旧称：紫斑病性血管炎)

【参考事項】

1）組織学的にI期変性期，II期急性炎症期，III期肉芽期，IV期瘢痕期の4つの病期に分類される.
2）臨床的にI，II病期は全身の血管の高度の炎症を反映する症候，III，IV期病変は侵された臓器の虚血を反映する症候を呈する.
3）除外項目の諸疾患は壊死性血管炎を呈するが，特徴的な症候と検査所見から鑑別できる.

（厚生省特定疾患難治性血管炎班2005年改訂.[219]より）

7.1.2 重要臓器病変を伴わない軽症の PAN

PSL単独（0.5-1.0 mg/kg/日）で治療を開始する[222]（推奨レベルI，エビデンスレベルB）．症状の改善が得られない場合には，CY，メトトレキサート（MTX）を併用する.

表 18　結節性多発動脈炎の治療に関する推奨とエビデンスレベル

	推奨クラス	エビデンスレベル
ステロイド	I	B
ステロイドパルス療法	IIa	C
シクロホスファミド（CY）	IIa	A
メトトレキサート（MTX）★	IIb	B
アザチオプリン（AZA）	IIb	B
血漿交換療法★	IIb	C

★保険適用外

7.1.3 対症療法・副作用対策

降圧薬，循環改善薬，神経障害に対する治療などを併用し，感染予防策を講じる.

7.2 寛解維持療法

PSLを減量し，5～10 mg/日を維持量として継続する．CYをアザチオプリン（AZA）1～2 mg/kg/日あるいはMTX 7.5～15 mg/週に変更する（推奨クラスIIb，エビデンスレベルB）.

8. 予後

PANの5年生存率は75～93%である[223, 224]．予後予測因子として，1996年には1日1 g以上の蛋白尿，尿毒，心筋症，腸管病変，中枢神経系病変が抽出され[225]，2011年には65歳以上，心病変，腎不全，消化管病変が発表された[226].

VI. 顕微鏡的多発血管炎

1. 疾患概念・疫学

1.1 概念

顕微鏡的多発血管炎（MPA）は，抗好中球細胞質抗体（ANCA）関連小型血管炎に分類され，「主に小血管（毛細血管，細静脈，細動脈など）を障害し，免疫沈着をわずかに認めるか，または全く認めない壊死性血管炎で，壊死性の動脈炎は小血管だけではなく中型動脈をも傷害しうる．ほとんどで壊死性糸球体腎炎を認め，肺毛細血管炎をしばしば認める．肉芽腫性炎症は認められない」と定義されている[1]．

1.2 疫学

2015年度末の特定疾患医療受給者証交付件数のまとめでは，MPA患者数は8,511人であった（**図25**）[11]．男女差は，1：1.1とやや女性に多く，平均年齢は70.5歳である[227]．MPAの100万人あたりの年間発症率は，わが国で18人[228]，英国7人，スペイン8人，ドイツ3人と報告されている[229]．ANCAサブタイプは，わが国ではミエロペルオキシダーゼ（myeloperoxidase; MPO）に対するANCA（MPO-ANCA）が97.4%と圧倒的に多く，プロテイネース3（proteinase 3; PR3）に対するANCA（PR3-ANCA）は2.6%である[227]．一方，欧米のMPAではMPO-ANCAが40～58%，PR3-ANCAが26～50%であり，わが国にくらべPR3-ANCA陽性化率が高い．また，わが国では間質性肺炎が45%と多い[227]．

2. 発症機序

遺伝的因子と環境因子の双方が互いに影響しあい，自己抗体であるANCAが産生され，血管内皮障害を引き起こすという自己免疫機序の関与が推測されている．

2.1 遺伝因子

HLAハプロタイプ解析：日本人のMPAでは，HLA-DRB1*0901陽性例が50%にみられ，健康対照群にくらべて有意に多いことが報告されている[230]．欧州の多施設共同研究によるANCA関連血管炎に関するGWAS（全遺伝子の遺伝子多型を包括的に解析する網羅的遺伝子解析）の結果は，MPAおよびMPO-ANCA陽性ANCA関連血管炎はHLA-DQ領域のSNPと有意な関連性を示唆している[231]．また，ANCA関連血管炎の遺伝的多型は，MPA，多発血管炎性肉芽腫症（GPA）という臨床分類よりもMPO-ANCA，PR3-ANCAというANCAの特異性に，より強く関連すると推測される[231]．

2.2 環境因子

MPAはシリカ，薬剤，感染症（ウイルス，グラム陰性桿菌）などの関与が推測されている．薬剤でもっとも多いのはプロピルチオウラシル（抗甲状腺薬）であり，その他にミノサイクリン（抗生剤），ヒドララジン（降圧薬）などが報告されている．

2.3 病態

TNF-αなどの炎症性サイトカイン，ANCA，MPO，好

中球活性化の関与が考えられている（ANCA-cytokine sequence theory）．自己免疫機序により産生されたANCAは，炎症性サイトカインとともに好中球を過剰に活性化し，好中球内にある蛋白分解酵素を含む好中球細胞外トラップ（neutrophil extra-cellular traps; NETs）という細線維網（クロマチンファイバー）を放出し血管内皮を傷害すると推測されている[232-234]．

3. 病理所見

MPAは，腎や肺，皮膚，神経系などの各臓器内に分布する，おもに小血管（毛細血管，細静脈，細動脈など）に壊死性血管炎を認める（**図32**）[235]．蛍光抗体法による免疫グロブリン染色では，免疫沈着をわずかに認めるか，または全く認めない病型（微量免疫型; pauci-immune）である．

MPAによる代表的な小血管炎として，腎臓では巣状・分節性壊死性糸球体腎炎，半月体形成性糸球体腎炎があり，肺では肺毛細血管炎による肺胞出血がある．

a

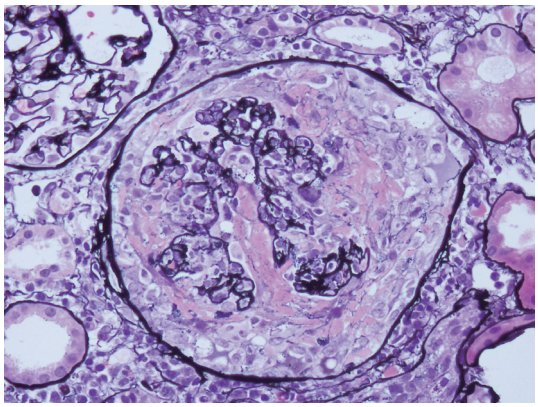

a. 壊死性半月体形成性糸球体腎炎（PASM-HE染色）
基底膜の断裂，ボウマン腔にフィブリン，細胞性管外増殖を認める．
（有村義宏. RPGNの腎組織所見の特徴や分類について教えてください. 急速進行性腎炎症候群診療ガイドQ&A改訂第2版. p. 7. 診断と治療社. 2015[235]より）

b

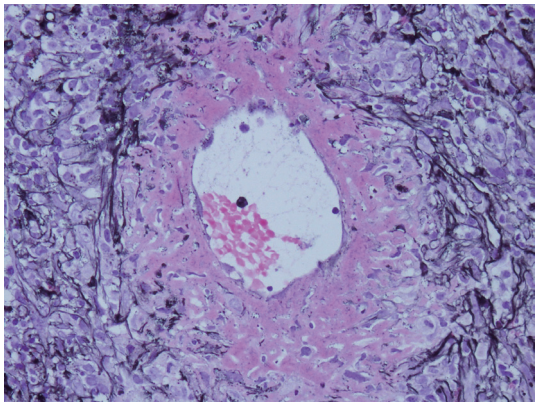

b. 小葉間動脈のフォブリノイド型壊死性血管炎（PASM-HE染色）

図 32　MPA の病理組織所見

4. 症状

全身症状として，発熱，全身倦怠感，食欲低下，体重減少がある．局所病変・症状としては，下記に示す多彩な臓器障害症状がある．

腎症状：壊死性糸球体腎炎による諸症状（浮腫，糸球体性血尿，急速進行性腎炎症候群 [rapidly progressive glomerulonephritis; RPGN]），

肺病変：肺胞出血による血痰，喀血，黒色痰，咳嗽，呼吸困難，間質性肺炎による乾性咳嗽，呼吸困難

皮膚症状：紫斑，網状皮斑，皮下結節

眼病変：結膜充血，複視，視力低下，眼痛

耳鼻咽喉症状：中耳炎による難聴

末梢神経病変：四肢の感覚障害，運動障害

中枢神経障害：脳梗塞や脳出血による片麻痺，頭痛，意識障害，顔面神経麻痺など脳神経系病変による症状，肥厚性硬膜炎による頭痛，意識低下

消化器病変：腹痛，下血

5. 検査・画像所見

炎症反応を示す所見として，C反応性蛋白（CRP）・ガンマグロブリンの増加，赤血球沈降速度（ESR）亢進，末梢血白血球数，血小板数の上昇がある．代表的な臓器病変の検査・画像所見を記す．

腎病変では，腎炎を示す尿異常所見（蛋白尿，糸球体性血尿，赤血球円柱，顆粒円柱），および腎機能低下を示すeGFR低下，BUN・血清クレアチニン上昇を認めることがある．RPGNを呈することが多く，経時的eGFRの測定が重要である．

肺病変では，肺胞出血を示す非区域性の浸潤影が代表的所見である．間質性肺炎は，胸部X線写真で両側下肺野優位に網状影や輪状影を，CTで胸膜直下に網状陰影，蜂巣肺，浸潤影などを認め，通常型間質性肺炎（usual interstitial pneumonia; UIP）パターンを示すことが多い．

眼病変（上強膜炎），耳鼻咽喉病変（感音性難聴）が認め

られ，末梢神経病変（多発性単神経炎所見），中枢神経障害（脳梗塞，脳出血，肥厚性硬膜炎による頭痛，意識低下），消化器病変（腹痛，下血）がある．

6. 診断・診断基準

6.1 診断

表19に厚労省難治性血管炎調査研究班によるMPAの診断基準を示す[236]．

6.2 鑑別診断の手順

まず，感染症や悪性腫瘍，薬剤，ほかの膠原病による血管炎を除外する．ANCAは感染性心内膜炎や全身性エリテマトーデスなどの膠原病でも陽性を示すことがある．感染性心内膜炎との鑑別には，歯科治療の既往，血液培養，心エコー所見が重要である．

上記が除外され，原発性の中・小型血管炎が考えられたときには，**図33**に示すように3つのステップをふんでANCA関連血管炎を分類する[237]．最初に好酸球性多発血管炎性肉芽腫症（EGPA）を，次にGPAを除外診断する．これら2疾患が除外され，糸球体腎炎の尿所見，紫斑など小型血管炎の所見を認め，ANCA陽性のときにはMPAの可能性が高い．初期診断でMPAと診断されても，経過中に肺結節など肉芽性炎症による病変が確認され，GPAまたはEGPAの診断基準を満たせば診断は変更となる．

MPAでは初診施設では単臓器障害のみで，その後に各臓器障害が経過中に次々に出現することがあり，注意が必要である．

7. 治療方針

MPAの基本治療は，糖質コルチコイド（GC）と免疫抑制薬（リツキシマブ［RTX］を含む）である（**図34**）[238, 239]．さらに血漿交換療法を加えることもある（保険適用外）．

ANCA関連血管炎診療ガイドライン2017（厚労省難治性血管炎に関する調査研究班，厚労省難治性腎疾患に関する調査研究班，厚労省びまん性肺疾患に関する調査研究班による合成作成）では，以下の治療法が推奨されている（推奨の強さ，エビデンスの確実性はGRADEシステムに基づいて記載）[238]．同ガイドラインPart 1の推奨と解説を参照していただきたい．各薬剤の用法・用量については，同ガイドラインPart 2のVIII治療の項を参照していただきたい．

表19　顕微鏡的多発血管炎の診断基準

〈診断基準〉 確実，疑い例を対象とする
【主要項目】
(1) 主要症候 ①急速進行性糸球体腎炎 ②肺出血，もしくは間質性肺炎 ③腎・肺以外の臓器症状：紫斑，皮下出血，消化管出血，多発性単神経炎など (2) 主要組織所見 細動脈・毛細血管・後毛細血管細静脈の壊死，血管周囲の炎症性細胞浸潤 (3) 主要検査所見 ①MPO-ANCA陽性 ②CRP陽性 ③蛋白尿・血尿，BUN，血清クレアチニン値の上昇 ④胸部X線所見：浸潤陰影（肺胞出血），間質性肺炎 (4) 判定 ①確実（definite） (a) 主要症候の2項目以上を満たし，組織所見が陽性の例 (b) 主要症候の①及び②を含め2項目以上を満たし，MPO-ANCAが陽性の例 ②疑い（probable） (a) 主要症候の3項目以上を満たす例 (b) 主要症候の1項目とMPO-ANCA陽性の例 (5) 鑑別診断 ①結節性多発動脈炎 ②多発血管炎性肉芽腫症（旧称：ウェゲナー肉芽腫症） ③好酸球性多発血管炎性肉芽腫症（旧称：アレルギー性肉芽腫性血管炎/チャーグ・ストラウス症候群） ④川崎動脈炎 ⑤膠原病（SLE，RAなど） ⑥IgA血管炎（旧称：紫斑病血管炎）
【参考事項】
(1) 主要症候の出現する1～2週間前に先行感染（多くは上気道感染）を認める例が多い． (2) 主要症候①，②は約半数例で同時に，その他の例ではいずれか一方が先行する． (3) 多くの例でMPO-ANCAの力価は疾患活動性と平行して変動する． (4) 治療を早期に中止すると，再発する例がある． (5) 除外項目の諸疾患は壊死性血管炎を呈するが，特徴的な症候と検査所見から鑑別できる．

（厚生省特定疾患難治性血管炎分科会．[236]より）

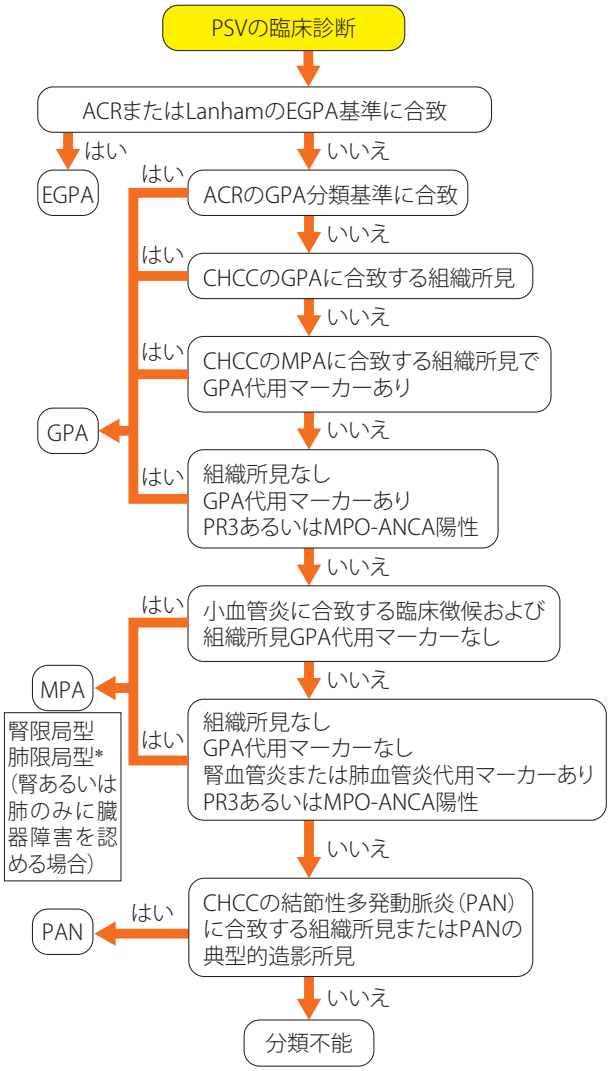

*肺限局型MPAについては，Watts R, et al. 2007 [237] では記載されておらず，Sada KE, et al. 2011 [227] で定義された．
PSV; primary systemic vasculitis

図 33　Watts の分類

(Watts R, et al. 2007 [237] より改変)

7.1 寛解導入療法

以下のCQとその回答はMPAとGPAに共通である．

CQ 1

ANCA 関連血管炎の寛解導入治療では，どのようなレジメンが有用か

① -(i) ANCA 関連血管炎の寛解導入治療では，GC 単独よりも GC + IVCY または経口 CY を提案する．

推奨の強さ：弱い

エビデンスの確実性：非常に低

① -(ii)ANCA 関連血管炎の寛解導入治療では，GC + 経口 CY よりも，GC + IVCY を提案する．

推奨の強さ：弱い

エビデンスの確実性：非常に低

IVCY の代替として経口 CY を用いてもよい．

② ANCA 関連血管炎の寛解導入治療では，GC + RTX よりも，GC + CY を提案する．

推奨の強さ：弱い

エビデンスの確実性：非常に低い* / 低**

ANCA 関連血管炎の治療に対して十分な知識・経験をもつ医師のもとで，RTX の使用が適切と判断される症例においては，GC + CY の代替として，GC + RTX を用いてもよい．

*IVCY との比較，**経口 CY との比較

③ CY，RTX ともに使用できない場合で，重症臓器病変がなく腎機能障害の軽微な ANCA 関連血管炎患者の寛解導入治療では，GC + MTX★を提案する．

推奨の強さ：弱い

エビデンスの確実性：非常に低

★保険適用外

④ CY，RTX ともに使用できない場合で上記推奨③に該当しない場合には，GC + MMF★を提案する．

推奨の強さ：弱い

エビデンスの確実性：非常に低

★保険適用外

CQ 2

重症な腎障害を伴う ANCA 関連血管炎の寛解導入治療で血漿交換は有用か

① -(i) 重症な腎障害を伴う ANCA 関連血管炎の寛解導入治療では，GC +経口 CY +ステロイドパルスよりも，GC +経口 CY +血漿交換★を提案する．

推奨の強さ：弱い

エビデンスの確実性：非常に低

① -(ii) 重症な腎障害を伴う ANCA 関連血管炎の寛解導入治療では，GC +経口 CY よりも，GC +経口 CY +血漿交換★を提案する．

推奨の強さ：弱い

エビデンスの確実性：非常に低

★保険適用外（2018 年 4 月に保険収載）

なお，CQ1およびCQ2の推奨に関する注意点は次のとおりである．★は保険適用外の薬剤・治療であるため，一般には奨励できない．RPGNを含む重症な腎障害例は腎臓専門医に相談することが望ましい．血漿交換に際しては十分な経験がある医師のもとで治療する．

7.2 寛解維持療法

CQ 3

ANCA 関連血管炎の寛解維持治療では，どのようなレジメンが有用か

ANCA 関連血管炎の寛解維持治療では，GC に加え，

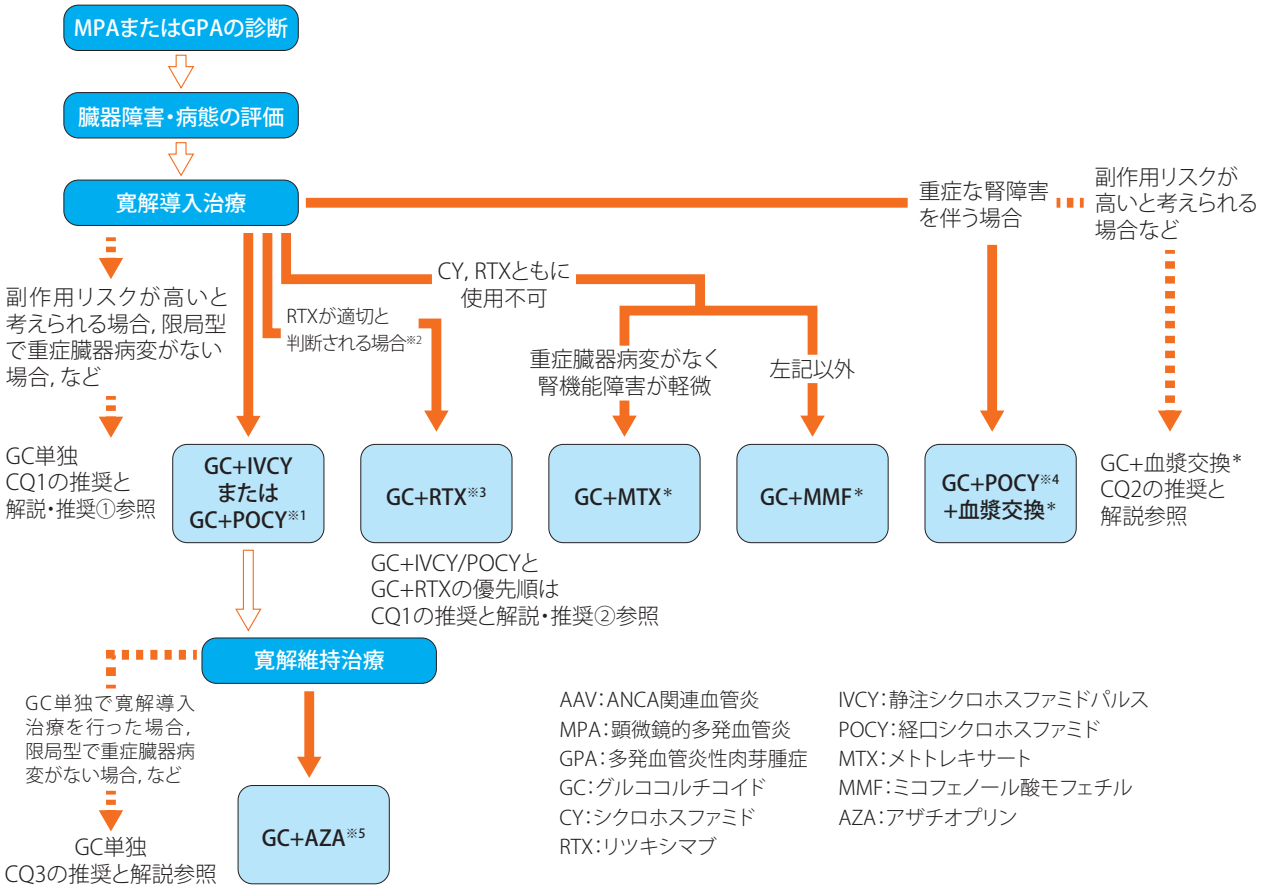

※1：GC+IVCYがGC+POCYよりも優先される．
※2：AAVの治療に対して十分な知識・経験をもつ医師のもとで，RTXの使用が適切と判断される症例においては，GC+CYの代替として，GC+RTXを用いてもよい．
※3：GC+IVCY/POCYがGC+RTXよりも優先される．
※4：POCYではなくIVCYが用いられる場合がある．
※5：AZA以外の薬剤として，RTX，MTX*，MMF*が選択肢となりうる．
*：保険適用外（血漿交換は2018年4月に保険収載）．クイックリファレンス「2. 診療ガイドラインの使い方」（p viii）およびPart1 I「4. 使用上の注意」参照
・図には一般的な治療法を示してあり，個々の患者さんの状況には必ずしもあてはまるとは限らない．
・白矢印（⇩）は，MPAまたはGPAの診断，臓器障害・病態の評価が確定した場合，および寛解導入治療が有効であった場合を示す．
・実線矢印（↓）・実線の四角（▭）は，ガイドラインの推奨文で提案した治療またはその代替治療を表す．
・点線矢印（⇣）はそれ以外の治療を表す．

図 34　ANCA 関連血管炎診療ガイドライン 2017 における治療レジメンの選択

（ANCA関連血管炎診療ガイドライン2017[238]より）

アザチオプリン（AZA）を併用することを提案する

推奨の強さ：弱い

エビデンスの確実性：非常に低

寛解維持治療に用いる他の薬剤として，RTX，MTX★，MMF★が選択肢となりうる．

★は保険適用外の薬剤・治療であるため，一般には奨励できない．

8. 予後

MPAの予後は，ANCA測定の一般化や疾患概念の普及による早期発見，免疫抑制療法の工夫，感染症対策の進歩などにより著しく改善している．

2008年，欧州リウマチ学会（EULAR）は，腎限局型を除くMPAの寛解率は81%から91%，5年生存率は45～76%と報告している[240]．一方，2011年の欧州血管炎グループによるMPAを含むANCA関連血管炎患者の長期生存率（平均5.2年の観察期間）の検討では，死亡率は25%と報告している[241]．死亡率上昇因子としてeGFR＜15 mL/分/1.73 m^2以下，高齢，高い疾患活動性（BVAS）をあげている．

わが国のMPO-ANCA関連血管炎に対する重症度別治療プロトコールの有用性を明らかにする前向き臨床試験JMAAV（Prospective study of the severitybased treatment protocol for Japanese patients with MPOANCA-associated vasculitis）試験では，寛解導入率89.4%，死亡率10.6%，末期腎不全移行率2.1%，再燃率19.0%であった[242]．重症度別死亡率は最重症例50%，重症例13%，軽症例4%であり，死因は血管炎，感染症などであった．

厚労省難治性血管炎に関する調査研究班と厚労省進行性腎障害に関する調査研究班によるANCA関連血管炎321例の前向き調査（RemiT-JAV-RPGN）では，197例のMPAが含まれ，寛解導入治療施行半年後の生存率は92.5%，寛解導入率は76%であった[227]．また，観察期間中に12.7%が末期腎不全に進展した．

VII. 多発血管炎性肉芽腫症

1. 疾患概念・定義・疫学

多発血管炎性肉芽腫症（GPA）は，1939年にドイツの病理学者Wegenerにより初めて報告され[243]，①上気道（E; ear and nose）および肺（L; lung）における壊死性肉芽腫性炎症，②腎（K; kidney）における巣状分節性壊死性糸球体腎炎，③全身の中・小型動脈の壊死性血管炎の3つを臨床病理学的な特徴とする難治性血管炎である．近年の臨床研究では女性にやや多く，好発年齢は40～60歳であるが，小児や高齢者でも発症しうる[244]．

2. 発症機序

GPAの抗好中球細胞質抗体（ANCA）の作用機序として，ANCA-cytokine sequence説が提唱され[245]，好中球が細胞死の際に放出する好中球細胞外トラップ（neutrophil extracellular traps; NETs）も病態形成に関与するとされる[246]．

3. 病理所見

EやLでは実質の壊死や肉芽腫性炎症を認め（**図35**），

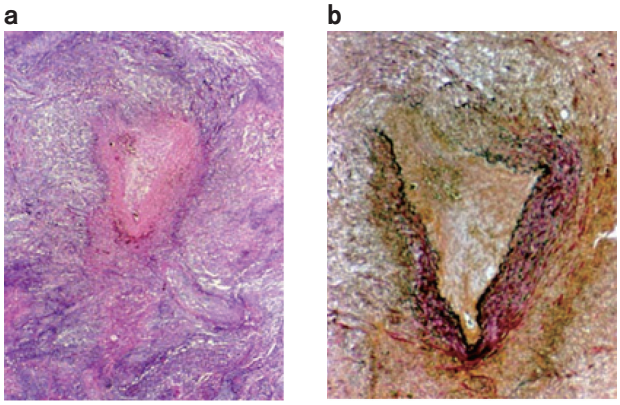

肺の小型血管における H.E 染色（a）で壊死性血管炎を認め，同血管の EVG 染色（b）は弾性板の断裂をきたしており，血管炎に伴う血管壁の破綻が示唆される．

図 35　多発血管炎性肉芽腫症の病理像

壊死性血管炎は中型から小型の動静脈および毛細血管に認められる．Kの組織所見は，巣状分節状または半月体形成性腎炎の所見でpauci-immune型である[245]．

4. 症状

発熱，体重減少などの全身症状と①Eの症状（膿性鼻漏，鼻出血，鞍鼻，中耳炎，視力低下，咽喉頭潰瘍，嗄声など），②Lの症状（血痰，呼吸困難，肺浸潤など），③Kの症状（血尿，乏尿，急速進行性腎炎など），④その他の血管炎症状（紫斑，多発関節痛，多発神経炎など）で，通常は①→②→③の順で起こることが多い．

5. 検査・画像所見

胸部画像所見では多発性，単発性の空洞を伴う結節性病変（**図36**）が典型的であり，悪性腫瘍や結核との鑑別を要する．欧米ではGPAの未治療活動期で80～96%に細胞質型 ANCA（c-ANCA）（PR3-ANCA）が陽性を示すが，わが国では核周囲型ANCA（p-ANCA）（MPO-ANCA）とc-ANCA（PR3-ANCA）陽性患者がほぼ1：1の割合で認められる[227]．

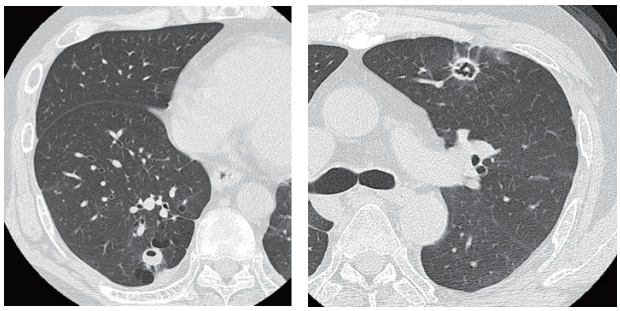

多発性の空洞を伴う結節性病変を認める．

図 36　多発血管炎性肉芽腫症の胸部 CT 所見

6. 診断・診断基準

本症の診断には，1998年に厚生省研究班より提唱された診断基準が改定され用いられている（**表20**）[247]

7. 治療方針

GPAの治療は寛解導入療法と寛解維持療法に分けられる．ANCA関連血管炎診療ガイドライン2017ではGRADEシステムに基づいて以下が推奨されている[238]．

ANCA関連血管炎は不十分な免疫抑制療法では寛解導入が難しく，いったん寛解しても再燃率は高い．一方で過剰な免疫抑制療法は重症感染症のリスクを高め，糖質コルチコイド（GC）依存性の治療は骨粗鬆症，糖尿病などの合併症を誘発しやすく患者のQOLに影響を及ぼす．

（以下のCQとその推奨文は顕微鏡的多発血管炎（MPA）（第VI章）とGPAに共通である．第VI章の**図34**を参照のこと）

7.1 寛解導入療法

CQ 1

ANCA 関連血管炎の寛解導入治療では，どのようなレジメンが有用か

①-(i) ANCA 関連血管炎の寛解導入治療では，GC 単

独よりもGC＋IVCYまたは経口CYを提案する.

推奨の強さ：弱い

エビデンスの確実性：非常に低

① -(ii) ANCA関連血管炎の寛解導入治療では，GC＋経口CYよりも，GC＋IVCYを提案する.

推奨の強さ：弱い

エビデンスの確実性：非常に低

IVCYの代替として経口CYを用いてもよい.

② ANCA関連血管炎の寛解導入治療では，GC＋RTXよりも，GC＋CYを提案する.

推奨の強さ：弱い

エビデンスの確実性：非常に低い*/低**

ANCA関連血管炎の治療に対して十分な知識・経験をもつ医師のもとで，RTXの使用が適切と判断される症例においては，GC＋CYの代替として，GC＋RTXを用いてもよい.

*IVCYとの比較，**経口CYとの比較

③ CY，RTXともに使用できない場合で，重症臓器病変がなく腎機能障害の軽微なANCA関連血管炎患者の寛解導入治療では，GC＋MTX★を提案する

推奨の強さ：弱い

エビデンスの確実性：非常に低

★保険適用外

④ CY，RTXともに使用できない場合で上記推奨③に該当しない場合には，GC＋MMF★を提案する

推奨の強さ：弱い

表20　多発血管炎性肉芽腫症（旧 Wegener 肉芽腫症）の診断基準

主要症状	1 上気道（E）の症状 鼻（膿性鼻漏，出血，鞍鼻），眼（眼痛，視力低下，眼球突出，耳（中耳炎），口腔･咽頭痛（潰瘍，嗄声，気道閉塞） 2 肺（L）の症状 血痰，咳嗽，呼吸困難 3 腎（K）の症状 血尿，蛋白尿，急速に進行する腎不全，浮腫，高血圧 4 血管炎による症状 a 全身症状：発熱（38℃以上，2週間以上），体重減少（6ヵ月以内に6 kg以上） b 臓器症状：紫斑，多関節炎（痛），上強膜炎，多発性神経炎，虚血性心疾患（狭心症・心筋梗塞），消化管出血（吐血・下血），胸膜炎など
主要組織所見	1 E，L，Kの巨細胞を伴う壊死性肉芽腫性炎 2 免疫グロブリン沈着を伴わない壊死性半月体形成腎炎 3 小・細動脈の壊死性肉芽腫性血管炎
主要検査所見	Proteinase 3（PR3）-ANCA（蛍光抗体法でcytoplasmic pattern C-ANCA）が高率に陽性を示す
判定	1 確実（definite） a E，L，Kのそれぞれ一臓器症状を含め主要症状の3項目以上を示す例 b E，L，K，血管炎による主要症状の2項目以上および主要組織所見1～3の1項目以上を示す例 c E，L，K，血管炎による主要症状の1項目以上と主要組織所見1～3の1項目以上およびC（PR3）-ANCA陽性の例 2 疑い（probable） a E，L，K，血管炎による主要症状のうち2項目以上の症状を示す例 b E，L，K，血管炎による主要症状のいずれか1項目および主要組織所見 1～3の1項目を示す例 c E，L，K，血管炎による主要症状のいずれか1項目とC（PR3）-ANCA 陽性を示す例
参考となる検査所見	1 白血球，CRPの上昇 2 BUN，血清クレアチニンの上昇
識別診断	1 E，L，他の原因による肉芽腫性疾患（サルコイドーシスなど） 2 他の血管炎症候群（顕微鏡的多発血管炎，好酸球性多発血管炎性肉芽種症（Churg-Strauss 症候群）結節性多発動脈炎など）
参考事項	1 E，L，Kのすべてが揃っている例は全身型，E，Lのうち単数もしくは2つの臓器にとどまる例を限局型とよぶ 2 全身型はE，L，Kの順に症状が発現することが多い 3 発症後しばらくすると，E，Lの病変に黄色ブドウ球菌を主とする感染症を合併しやすい 4 E，Lの肉芽腫による占拠性病変の診断にCT，MRI，シンチ検査が有用である 5 PR3-ANCAの力価は疾患活動性と平行しやすい．MPO-ANCA 陽性を認める例もある

（厚生省特定疾患系統的脈管障害調査研究班．1998 [247] より改変）

エビデンスの確実性：非常に低

★保険適用外

CQ 2

重症な腎障害を伴う ANCA 関連血管炎の寛解導入治療で血漿交換は有用か

① -(i) 重症な腎障害を伴う ANCA 関連血管炎の寛解導入治療では，GC ＋経口 CY ＋ステロイドパルスよりも，GC ＋経口 CY ＋血漿交換★を提案する．

推奨の強さ：弱い

エビデンスの確実性：非常に低

① -(ii) 重症な腎障害を伴う ANCA 関連血管炎の寛解導入治療では，GC ＋経口 CY よりも，GC ＋経口 CY ＋血漿交換★を提案する．

推奨の強さ：弱い

エビデンスの確実性：非常に低

★保険適用外（2018 年 4 月に保険収載）

なお，CQ1 および CQ2 の推奨に関する注意点は次のとおりである．★は保険適用外の薬剤・治療であるため，一般には奨励できない．急速進行性糸球体腎炎（RPGN）を含む重症な腎障害例は腎臓専門医に相談することが望ましい．血漿交換に際しては十分な経験がある医師のもとで治療する．

7.2 寛解維持療法

CQ 3

ANCA 関連血管炎の寛解維持治療では，どのようなレジメンが有用か

ANCA 関連血管炎の寛解維持治療では，GC に加え，AZA を併用することを提案する

推奨の強さ：弱い

エビデンスの確実性：非常に低

寛解維持治療に用いる他の薬剤として，RTX，MTX★，MMF★が選択肢となりうる．

★は保険適用外の薬剤・治療であるため，一般には奨励できない．

8. 予後

GPA は GC ＋シクロホスファミド（CY）療法により多くの症例が寛解に導入できるようになった．しかし，維持療法中の再燃も多い．加えて主たる死因は重症感染症である．感染症を含めた合併症対策と新たな維持療法の開発が GPA の予後を改善すると思われる．

VIII. 好酸球性多発血管炎性肉芽腫症

1. 疾患概念・疫学

好酸球性多発血管炎性肉芽腫症（EGPA）は，①気管支喘息，②末梢血の好酸球増加，③組織学的に中・小血管（おもに細動脈）の血管周囲への好酸球浸潤と，壊死性および壊死性肉芽腫性血管炎または血管外肉芽腫の存在，の 3 つの特徴により結節性多発動脈炎（従来の結節性動脈周囲炎）から分離された疾患で，Churg-Strauss 症候群と呼ばれていた[248]．2012 年に EGPA に名称変更され，「好酸球が豊富に存在する壊死性肉芽腫性炎症がしばしば呼吸器系を障害し，壊死性血管炎が主として小～中型血管にみ

られ，臨床的に喘息と末梢血好酸球増多を伴う疾患である」と定義された[1]．推定受療者数は約1,900人，発症年齢の平均は約55歳，男女比は1：1.7とやや女性に多い[249]．欧州では人口100万人あたり0.5～6.8人/年の新規発生があり，有病率は10.7～13人/100万人といわれている[250]．

2. 発症機序

病因は不明である．ロイコトリエン受容体拮抗薬（LTRA）との関連は懐疑的で[251]，LTRA使用後の糖質コルチコイド（GC）減量が原因である可能性が示唆されている[252]．遺伝的背景ではHLA-DRB1*04と*07，HLA-DRB4との関連が指摘されている[252]．病態には好酸球の浸潤による組織障害と，IL-4，IL-5やIL-13などの免疫学的機序も関わっている[252]．近年IgG4関連疾患との関係も示唆される[253]．

3. 病理所見

EGPAの主要な病理組織学的所見は，中・小血管の周囲の好酸球を主体とした細胞浸潤とフィブリノイド壊死，血管外肉芽腫の存在である[248, 252]．

4. 症状

気管支喘息が先行し，再燃を繰り返すうちに好酸球増加，発熱などの全身症状，多発性単神経炎，虚血性腸炎，皮膚血管炎などの血管炎が出現するのが典型的である（**図37**）[252, 254, 255]．気管支喘息から血管炎発症まで3年以内が多い．多発性単神経炎は90%以上の症例でみられる[249]．

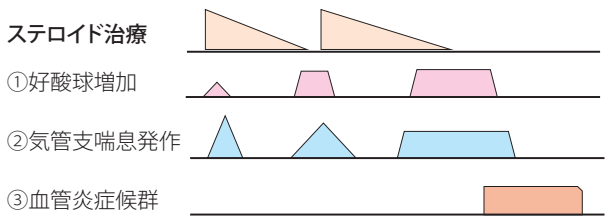

1987年の厚生省脈管障害調査研究班による74例の解析に基づく．

図37　好酸球性多発血管炎性肉芽腫症の典型的臨床経過

（厚生省特定疾患系統的脈管障害調査研究班．1988[255]より作図）

5. 検査・画像所見

好酸球増加は白血球の10%以上または1,500/μL以上である．MPO-ANCA陽性率は40%～50%程度で[249]，PR3-ANCA（c-ANCA）はまれである．胸部画像所見では，非区域性の分布を示す両側性浸潤陰影が多く，ときにすりガラス様陰影を呈し，気管支壁や小葉間隔壁の肥厚もみられる[256]．

6. 診断・診断基準

全身性血管炎の分類では，Lanham基準（**表21**）[257]または米国リウマチ学会基準（**表22**）[258]を満たす場合に診断される．わが国では1998年の厚生省（現，厚生労働省）の診断基準が用いられている（**表23**）[259]．

表21　Lanhamの好酸球性多発血管炎性肉芽腫症の分類基準

1. 気管支喘息
2. 好酸球増加（＞1,500/μL）
3. 血管炎に起因する2臓器以上の臓器障害

（Lanham JG, et al. 1984[257]より）

表22　米国リウマチ学会の好酸球性多発血管炎性肉芽腫症の分類基準

1. 気管支喘息：喘鳴または，呼気時にみられるびまん性の高音のラ音
2. 好酸球増加：白血球分画の10%超
3. 単神経障害あるいは多発神経炎：全身性血管炎に起因する単神経障害，多発性単神経障害，あるいは多発神経障害（手袋・靴下型の分布）
4. 肺浸潤：全身性血管炎に起因する移動性あるいは一過性の肺浸潤影を示すX線像（固定性浸潤は含まない）
5. 副鼻腔異常：急性あるいは慢性の副鼻腔痛または圧痛の既往，あるいは副鼻腔のX線像にみられる混濁化所見
6. 血管外組織への好酸球浸潤：動脈，細動脈あるいは細静脈の生検において血管外組織への好酸球浸潤

判定：上記6項目中4項目以上を満たす場合Churg-Strauss症候群（現EGPA）とする

（Masi AT, et al. 1990[258]より）

表 23　1998 年厚生省（現，厚生労働省）によるアレルギー性肉芽腫性血管炎（現 EGPA）の分類基準

1. 主要臨床所見
1) 気管支喘息あるいはアレルギー性鼻炎 2) 好酸球増加 3) 血管炎による症状； 発熱（38℃以上，2週間以上） 体重減少（6ヵ月以内に6 kg以上） 多発性単神経炎 消化管出血 紫斑 多関節痛（炎） 筋肉痛（筋力低下）
2. 臨床経過の特徴
主要臨床所見の1)，2) が先行し，3) が発症する
3. 主要組織所見
1) 周囲組織に著明な好酸球浸潤を伴う細小血管の肉芽腫性またはフィブリノイド壊死性血管炎の存在 2) 血管外肉芽腫の存在
4. 判定
1) 確実（definite） (a) 1.の主要臨床所見のうち，1)，2) および3) のそれぞれ1つ以上を示し，3.の主要組織所見の1項目を満たす場合 (b) 1.の主要臨床所見の3項目を満たし，2.の臨床経過の特徴を示した場合 2) 疑い（probable） (a) 1.の主要臨床所見の1項目および3.の主要組織所見の1項目を満たす場合 (b) 1.の主要臨床所見の3項目を満たすが，2.の臨床経過の特徴を示さない場合 1. 参考となる所見 1) 白血球増加（≧10,000/μL） 2) 血小板増加（≧400,000/μL） 3) 血清IgE増加（≧600 U/mL） 4) MPO-ANCA陽性 5) リウマトイド因子陽性 6) 肺浸潤陰影

（厚生省特定疾患免疫疾患調査研究班難治性血管炎分科会. 1999 [259] より）

7. 治療方針

表24にEGPAの治療に関する推奨を示す．ANCA関連血管炎の治療は重症度や病型により異なる．

表 24　好酸球性多発血管炎性肉芽腫症の治療に関する推奨とエビデンスレベル

	推奨クラス	エビデンスレベル
ステロイド	I	B
ステロイドパルス療法	IIa	C
シクロホスファミド（CY）	IIa	B
アザチオプリン（AZA）	IIa	C
メトトレキサート（MTX）★	IIa	C
免疫グロブリン大量療法	IIa	B
リツキシマブ（RTX）★	IIb	B
抗IL-5療法	IIb	B
抗IgE療法★	IIb	B
血漿交換療法★	III	B

★保険適用外

7.1 急性期

軽症例では，PSL 0.3～0.6 mg/kg/日（15～30 mg/日）を経口投与する．PSLの有害事象が懸念される場合，経口シクロホスファミド（CY）（1～2 mg/kg/日）または経口アザチオプリン（AZA）（0.5～1.5 mg/kg/日）を適宜併用する（推奨クラスIIa，エビデンスレベルC）．重症例では，経口PSL 0.6～1.0 mg/kg/日（40～60 mg/日）あるいはステロイドパルス療法を行い，4週以内にCYを併用する[260]（推奨クラスIIa，エビデンスレベルB）．CYは経口（2 mg/kg/日）またはIVCY（0.5～0.75 g/m^2/3～4週，総投与回数3～6回）を行う．びまん性肺胞出血などの最重症例では，血漿交換療法（2.0～3.0 Lを3日間）（保険適用外）を併用する[254, 260]．海外では治療抵抗性のANCA陽性例などで抗CD20抗体製剤のリツキシマブ（RTX）が使用される[260]（推奨クラスIIb，エビデンスレベルB）．

7.2 慢性期

寛解導入後はPSLを漸減し，6～18ヵ月でPSLを10 mg/日以下にする[261]．残存する末梢神経障害に，高用量ガンマグロブリン静注療法（IVIG）が2010年1月から保険適用となった（推奨クラスIIa，エビデンスレベルB）．

7.3 寛解期

PSLは5～10 mg/日で維持する．CYは6ヵ月程度をめどに中止し，メトトレキサート（MTX）やAZAに変更する（推奨クラスIIa，エビデンスレベルC）[260]．

7.4 増悪期（再燃時）

原則として急性期の治療と同様に行う．CYは過去の使用量を調べ，総投与量が10～15 g程度までにする[250]．抗IL-5抗体のメポリズマブ，抗IgE抗体のオマリズマブなどの生物学的製剤が期待される（オマリズマブは保険適用外）[252]．

8. 予後

上記の治療で90%以上の症例が6ヵ月以内に寛解達成可能で，5年生存率は97%である[252]．まれに腸管穿孔，心不全，腎機能障害，脳血管障害などをきたすことがある．多発性単神経炎による知覚異常はしばしば遷延し，約2/3の症例で不可逆的障害を残す．

IX. 抗糸球体基底膜抗体病

1. 疾患概念・疫学

抗糸球体基底膜抗体病（抗GBM病）とは，抗糸球体基底膜（GBM; glomerular basement membrane）抗体によって引き起こされる予後不良の腎・肺病変を指す．2012年に改訂されたチャペルヒルコンセンサス会議（CHCC）分類では，免疫複合体型小血管炎に分類され，①腎限局型の抗GBM抗体型腎炎，②肺限局型抗GBM抗体型肺胞出血，③腎と肺の双方を障害する病型の3つに分けられている[1]．

このうち抗GBM抗体型糸球体腎炎は，臨床的に急速進行性糸球体腎炎（RPGN），ときに急性腎障害（AKI）の経過をとり，組織学的に半月体形成性壊死性糸球体腎炎，蛍光抗体法で係蹄壁にIgGの線状沈着（linear pattern）を認める予後不良の疾患である．肺出血を合併すればGoodpasture症候群と呼ばれる．

頻度は比較的まれであり，発症率は人口100万人あたり0.5～1.0人/年とされる．厚生労働省の調査によると，平成18年度までに集積された1,772例のRPGN症例のうち抗GBM抗体型腎炎は81例（4.6%），肺出血を伴うGoodpasture症候群は27例（1.5%），抗GBM病は合計6.1%であった[262]．以前は中年層に多くみられた抗GBM抗体型腎炎の平均年齢は61.6歳（11～77歳），Goodpasture症候群の平均年齢は70.9歳（57～93歳）と高齢化が進んでいる．

2. 発症機序

抗GBM抗体の対応抗原は，糸球体基底膜や肺毛細血

管基底膜に分布するIV型コラーゲンα3鎖のC末端noncollagenous domain 1（NC1ドメイン）に存在し，N末端側17-31位のアミノ酸残基（エピトープA; EA）とC末端側127-141位のアミノ酸残基（エピトープB; EB）が同定されている[263, 264]．通常は，これらのエピトープは基底膜内に埋没しているが，インフルエンザなどの感染，喫煙，吸入毒性物質などにより肺・腎の基底膜に障害が生じると，α鎖6量体が解離してα3，5鎖のエピトープが露出し，抗GBM抗体が産生される[264]．これが腎糸球体や肺の毛細血管の基底膜抗原へ結合すると，Tリンパ球介在型の免疫反応が生じ，炎症細胞の局所への浸潤，それに続く炎症反応によって基底膜の破綻と血管炎が生じる．

3. 病理所見

光顕所見では，高度の半月体形成性壊死性糸球体腎炎の病理像がみられる．蛍光抗体法では，係蹄壁に沿ったIgGの線状沈着を認める．

4. 症状

腎炎，肺出血による症状のほか，倦怠感や発熱，体重減少，関節痛などの全身症状が高頻度でみられる[262]．初発症状では，全身倦怠感，発熱などの非特異的症状がもっとも多い．肉眼的血尿も比較的高頻度でみられる．喫煙歴や，直近の感染の罹患歴を調べることも重要である．

5. 検査所見

ほぼ全例で，血尿と腎炎性尿所見，血清Cr値の上昇，強い炎症所見を認める．尿蛋白もさまざまな程度でみられ，ときにネフローゼレベルに達することもある．貧血も高度のことが多い．抗GBM抗体が陽性となり，確定診断に必須である．抗GBM抗体値は病勢とほぼ一致し，治療とともに陰性化することが多い．

抗GBM抗体と抗好中球細胞質抗体（ANCA）の両者が陽性になる症例の存在が知られており（double positive），抗GBM抗体型糸球体腎炎の約20～30%でANCAが陽性（とくにMPO-ANCA）となる[265]．逆にANCA陽性患者の約5～10%で抗GBM抗体が陽性になる[266, 267]．

6. 診断・診断基準

表25にわが国の指定難病における抗GBM抗体型糸球体腎炎の診断基準を示す．

7. 治療方針

表26に抗糸球体基底膜抗体病の治療に関する推奨を示す．

7.1 初期治療法

抗GBM病の治療は臓器病変（腎，肺病変）の有無と重症度を考慮して決定する．

表 25　抗 GBM 抗体型糸球体腎炎の診断基準

1. 血尿（多くは顕微鏡的血尿，まれに肉眼的血尿），蛋白尿，円柱尿などの腎炎性尿所見を認める．
2. 血清抗糸球体基底膜抗体が陽性である．
3. 腎生検で糸球体係蹄壁に沿った線状の免疫グロブリンの沈着と壊死性半月体形成性糸球体腎炎を認める．

上記の1および2または1および3を認める場合には「抗糸球体基底膜腎炎」と確定診断する．

表 26　抗糸球体基底膜抗体病の治療に関する推奨とエビデンスレベル

	推奨クラス	エビデンスレベル
ステロイド	I	B
ステロイドパルス療法	IIa	B
シクロホスファミド（CY）	I	B
血漿交換療法	I	B
リツキシマブ（RTX）★	III	C

★保険適用外

7.1.1
透析依存性でない急速進行性糸球体腎炎，または肺出血を認める場合

通常1 mg/kg/日のPSL（mPSLによるステロイドパルス療法で開始），静注シクロホスファミド（IVCY）（500～750 mg/m^2/月）または経口CY（1～2 mg/kg/日）投与，および血漿交換療法の3者併用療法を行う（推奨クラスI，エビデンスレベルB）．IVCYは年齢および血清Cr値で投与量を調整する．

7.1.2
透析を要する重篤な腎障害を有し，腎不全の回復が見込めない場合

肺病変の有無を含めた全身状態を考慮して治療内容を決定する．

7.2
維持治療法

初期治療後は徐々にPSLとCYを減量し，通常6～12ヵ月間免疫抑制療法を継続する．再燃がなければ通常長期維持治療は必要ない．

7.3
治療についての解説

治療の目標は，可及的速やかに，進行する腎炎および合併する肺出血を改善し，病因である抗GBM抗体を取り除くことである．強い抗炎症治療（ステロイドパルス療法を含むGC），抗GBM抗体の除去（血漿交換），および抗GBM抗体の産生抑制（GCおよび免疫抑制療法）を同時かつ可及的速やかに行う[268]．血漿交換療法は，最近わが国でも保険適用となり，1クール2週間で7回，2クールまでの実施が可能になった．

8.
予後

抗GBM抗体が陰性となり，臨床的に寛解に至れば，その後の再燃はまれである．その場合，維持治療は通常必要ない．ただし，初発時より長年経過して再発した例も報告されているため，経過観察は必須である[269]．ANCA同時陽性例では抗GBM抗体単独陽性例よりも再燃が多い傾向にある．

X. 蕁麻疹様血管炎

1.
疾患概念・疫学

長時間持続する蕁麻疹，真皮白血球破砕性血管炎を認める．蕁麻疹と診断された症例の約20%が蕁麻疹様血管炎であったとの報告もある[270]．

一次性（原発性）と二次性（続発性）に分類され，低補体血症性と正補体血症性として区別もされる．低補体血症性が，チャペルヒルコンセンサス会議（CHCC）2012で抗C1q血管炎の別称とともに新たに採用された[1]．

2.
発症機序

罹患血管壁に免疫グロブリン，補体が沈着し，免疫複合体関連血管炎に属する．二次性の原疾患にはウイルス感染症（B型肝炎・C型肝炎），膠原病などが知られている．抗C1q抗体の抗原であるC1qのcollagen-like regionや肝炎ウイルス，原因薬剤などが原因として指摘されている[271]．

3. 病理所見

真皮上・中層の細動静脈に，好中球優位の血管周囲細胞浸潤・赤血球漏出・フィブリノイド沈着を認める．免疫グロブリンや補体の沈着がみられる．Mehreganらは，低補体血症性では免疫グロブリン，補体の沈着が皮膚基底膜で69.6%，真皮血管壁で86.9%にみられるのに対し，正補体血症性では基底膜に17.8%，真皮血管壁に28.9%と報告した[272]．Sanchezらは正補体血症性でも全身症状を伴う場合は陽性率が上昇することを示した[273]．

4. 症状

長時間（多くは24時間以上）持続する蕁麻疹，さらに紫斑，網状皮斑，紅斑，水疱，血疱の混在，灼熱感，疼痛を伴う．環状や木目様を形成する症例もある（**図38**）．

低補体血症性の54%が経過中全身性エリテマトーデス（SLE）と診断されたのに対し[274]，正補体血症性からのSLE移行は3%との報告がある[271]．低補体血症性で，関節炎・腎症状・消化器症状・眼症状などの特徴的な全身症状を伴うものは低補体血症性蕁麻疹様血管炎症候群（hypocomplementemic urticarial vasculitis syndrome; HUVS）といわれる．小児例はより腎障害が重症化しやすい[275]．眼症状はSLEの15%に対し，HUVSでは上強膜炎やぶどう膜炎などを61%に認める[274]．

図 38　蕁麻疹様血管炎患者でみられた膨疹と紫斑そして環状や木目様の配列

5. 検査・画像所見

5.1 病理組織学的検査

壊死性血管炎が検出されるが，毛細血管壁なのでフィブリノイド変性が生じにくい（白血球破砕性血管炎と呼ばれる）．蕁麻疹の浮腫から好中球浸潤がはっきりしない．血管壁に免疫グロブリン，補体の沈着を認める．

5.2 血清免疫学的検査所見

補体の測定．全身性血管炎の可能性があるので，抗好中球細胞質抗体（ANCA），クリオブロブリンを測定する．二次性を意識し，抗核抗体（ANA），抗dsDNA抗体，抗SSA抗体，抗SSB抗体の検査を行う．

ANA陽性がSLEの95%，HUVSの61～71%[274]，ANA陰性がSLEの5%，HUVSの66%[276]でみられる．抗dsDNA抗体陽性がSLEの70%以上，HUVSの17%[274]でみられるのに対して，抗dsDNA抗体陰性はSLEの5～30%，HUVSの83%[276]であり，抗C1q抗体はSLEで38～61%[277,278]，HUVSで100%[279]との報告がある．

6. 診断・診断基準

長時間持続する蕁麻疹，皮膚生検の壊死性血管炎像で確定診断となる（エビデンスレベルC）．Schwartzらは，蕁麻疹と低補体血症があり，皮膚血管炎・関節炎・糸球体腎炎・上強膜炎かぶどう膜炎・反復する腹痛・血中抗C1q抗体のうちいずれかの2項目を満たすことをHUVSの診断基準とした．

7. 治療方針

表27に蕁麻疹様血管炎の治療に関する推奨を示す．

抗ヒスタミン薬，抗アレルギー薬が開始される（推奨ク

表 27　蕁麻疹様血管炎の治療に関する推奨とエビデンスレベル

	推奨クラス	エビデンスレベル
抗ヒスタミン薬・抗アレルギー薬	IIb	C
ステロイド	IIa	C
シクロスポリン★	IIb	C
アザチオプリン★	IIb	C
シクロホスファミド★	IIb	C
血漿交換★	IIb	C
免疫グロブリン大量静注療法★	IIb	C
リツキシマブ★	IIb	C
NSAIDs★	IIb	C
コルヒチン★	IIb	C
ヒドロキシクロロキン★	IIb	C
レクチゾール★	IIb	C

★保険適用外

ラスIIb，エビデンスレベルC）．しかし，抗ヒスタミン薬・抗アレルギー薬は無効とされる[280, 281]．皮膚症状が重い症例や臓器障害を伴う症例では，ステロイドが選択される（推奨クラスIIa，エビデンスレベルC）．20～30 mg/日が必要となり[273, 282]，SLEの合併例にはステロイドパルス療法を必要とした報告がある[283, 284]．重篤な全身症状やステロイド抵抗性を示す症例では，シクロスポリン，アザチオプリン，シクロホスファミドの併用も選択肢の1つとなる[285-287]（推奨クラスIIb，エビデンスレベルC）．また，血漿交換[288]，免疫グロブリン大量静注療法[289]，抗CD20抗体製剤であるリツキシマブ[287]も報告されている（推奨クラスIIb，エビデンスレベルC）．

非ステロイド性抗炎症薬（NSAIDs）は，Millnsら[290]やMehregan[272]の報告で有効（推奨クラスIIb，エビデンスレベルC）．コルヒチン[291]やヒドロキシクロロキン[292]は後ろ向き研究から第一選択肢[287]（推奨クラスIIb，エビデンスレベルC），レクチゾールはSLEに移行する症例に有効[293, 294]（推奨クラスIIb，エビデンスレベルC）とされている．

8. 予後

正補体血症性は全身症状がないか軽度であるのに対して，低補体血症性は全身症状がより強い．

XI. IgA血管炎（Henoch-Schönlein 紫斑病）

1. 疾患概念・疫学

ヘノッホ・シェーンライン紫斑病（HSP）はIgA血管炎へと名称変更された[1, 295]．侵襲血管のサイズに基づいて小型血管炎に分類される．全年齢層で発症するが，3～10歳にもっとも多く，男児がやや多い傾向にある．小児では頻度の高い血管炎である[296]．糸球体腎炎を合併する頻度は，成人で約50～80%，小児で20～50%とされている[297]．

2. 発症機序

明確な病因はいまだ明らかではない．

3. 病理所見

組織学的には小血管周囲の多核白血球を中心とした炎症性細胞浸潤と血管壁のIgA沈着によって特徴づけられる．皮膚では，真皮の出血を伴った白血球破砕性壊死性小血管炎の組織像がみられる．腎糸球体では，蛍光抗体法でメサンギウム領域を主体にIgA，C3の沈着を認め，IgA腎症に類似する．

4. 症状

小児では50%の症例で先行感染として上気道炎の既往がある．症状として，紫斑（100%），関節炎（80%），腹痛（60%），腎炎（50%）を呈する[297]．

両下腿に点状，暗赤色の触知可能な紫斑を認める．
川上民裕氏（聖マリアンナ医科大学皮膚科）提供

図 39　IgA 血管炎患者の皮膚所見

4.1 皮膚症状

ほぼ全例に左右対称性の触知可能な紫斑が点状に下肢や背部にみられる（**図39**）．

4.2 関節症状

関節の疼痛と腫脹が70～80%にみられる．

4.3 消化器症状

腹痛，嘔吐，血便，下血などが50～70%にみられる．

4.4 腎症状

血管炎発症後の数日から1ヵ月以内に尿所見異常が出現することが多い．15%が血尿のみで，38%が血尿＋蛋白尿，15%が急性腎炎症候群，23%が腎炎＋ネフローゼ症候群，8%がネフローゼ症候群で発症する．

5. 検査・画像所見

血小板数は正常であり，プロトロンビン時間，部分トロンボプラスチン時間などの凝固系も正常である．血漿第XIII因子活性は約3/4の例で低下しており，臨床的に重症なほど低値になる．病初期には血清IgAが約40～60%で上昇する．毛細血管抵抗減弱を示すRumpel-Leede試験は約30%で陽性を示す．

糸球体腎炎の合併例では血尿（顕微鏡的，肉眼的）や尿沈渣で赤血球の変形，顆粒円柱や赤血球円柱の出現，腎炎の重症度に応じて種々の程度の蛋白尿がみられる．

6. 診断・診断基準

小児の場合は，米国リウマチ学会の分類基準[298]で4項目（①隆起性の紫斑，②急性の腹部疝痛，③生検組織での

小動静脈壁の顆粒球の存在，④年齢が20歳以下）のうち2つ以上を満たせば診断可能である．皮膚生検により，病理組織学的には白血球破壊性血管炎（leukocytoclastic vasculitis）の像を呈し，小血管周囲の多核白血球や単核球浸潤と血管壁のIgA，C3，IgGの沈着を認める．成人の紫斑病性腎炎は2015年7月に指定難病となり，米国リウマチ学会の分類基準[298]が用いられている[299]．

国際小児腎臓病研究班（ISKDC）による紫斑病性腎炎の腎組織分類[300]は次のとおりである。

Grade I　微小変化
Grade II　メサンギウム増殖のみ
Grade III　a) 巣状，b) びまん性メサンギウム増殖，半月体形成＜50%
Grade IV　a) 巣状，b) びまん性メサンギウム増殖，半月体形成 50～75%
Grade V　a) 巣状，b) びまん性メサンギウム増殖，半月体形成＞75%
Grade VI　膜性増殖性腎炎様病変

7. 治療方針

表28にIgA血管炎の治療に関する推奨を示す．

7.1 腎外症状に対する治療

安静を保ち症状に応じて対症療法を行う．

1) 皮膚の有痛性浮腫や掻痒感には，抗ヒスタミン薬を投与する（推奨クラスIIb，エビデンスレベルC）
2) 関節症状には非ステロイド性抗炎症薬（NSAIDs）を投与する（推奨クラスIIa，エビデンスレベルC）．
3) 腹部症状が強い例で，鎮痛剤の投与を行っても鎮まらない場合は糖質コルチコイド（GC）を投与し，1～2週間で漸減中止する[301,302]（推奨クラスIIa，エビデンスレベルC）．
4) 血漿第XIII因子が90%以下に低下し腹部症状，関節症状を伴う場合，乾燥濃縮ヒト血液凝固第XIII因子製剤の投与を考慮する（推奨クラスIIa，エビデンスレベルB）．
5) 小児例で発症時のGC投与は，その後の腎炎や腹部症状の発症率の低下には寄与しない[303-305]．KDIGO診療ガイドラインでは腎炎の発症予防のためにGCを使用しないことが推奨されている[306]（推奨クラスIII，エビデンスレベルB）．

7.2 腎炎を合併した場合

ISKDC分類I～II：抗血小板薬が投与されることが多い（推奨クラスIIb，エビデンスレベルC）．

ISKDC分類III～VI：以下の治療を考慮する．

1) GC（PSL 1 mg/kg/日）[301]（推奨クラスIIa，エビデンスレベルC）
2) ステロイドパルス＋ウロキナーゼ静注★＋経口シクロホ

表 28　IgA 血管炎の治療に関する推奨とエビデンスレベル

	推奨クラス	エビデンスレベル
腎外症状（皮膚症状，関節痛，腹痛）		
抗ヒスタミン薬	IIb	C
非ステロイド性抗炎症薬（NSAIDs）	IIa	C
ステロイド	IIa	C
乾燥濃縮ヒト血液凝固第XIII因子製剤	IIa	B
腎症状		
抗血小板薬	IIb	C
ステロイド	IIa	C
ステロイドパルス＋ウロキナーゼ★＋シクロホスファミド（CY）	IIa	C
ステロイド＋アザチオプリン（AZA）	IIa	C
ステロイド＋ミコフェノール酸モフェチル（MMF）★	IIb	C
ステロイド＋シクロスポリン（CyA）★	IIb	C
血漿交換療法★	IIb	C
シクロホスファミド（CY）	III	B
扁桃摘出術★＋ステロイドパルス療法	IIa	C

★保険適用外

スファミド（CY）[307]（推奨クラスIIa，エビデンスレベルC）
3）アザチオプリン（AZA）＋GC併用療法[308,309]（推奨クラスIIa，エビデンスレベルC）
4）ミコフェノール酸モフェチル（MMF）単独★[310]またはMMF★＋GC併用療法[311]成人）（推奨クラスIIb，エビデンスレベルC）
5）シクロスポリン（CyA）★単独[312]またはCyA★＋GC併用療法[313]（推奨クラスIIb，エビデンスレベルC）
6）血漿交換療法★（推奨クラスIIb，エビデンスレベルC）：小児例で有効な報告がある[314,315]．
7）CY単独[316]またはIVCY＋GC併用療法[317]は有効でない（推奨クラスIII，エビデンスレベルB）
8）紫斑病性腎炎でも扁桃摘出術★＋ステロイドパルス療法の有用性を示唆する報告がある[318]（推奨クラスIIa，エビデンスレベルC）

★保険適用外

以上は，主として小児に関する報告をもとにしているが，KDIGO診療ガイドラインでは，成人のIgA血管炎に伴う腎炎も小児と同様に治療することが望ましいとされている[306]．

8. 予後

IgA血管炎の予後は基本的に良好で，多くの場合，単相性の経過をたどり数週間で自然寛解する．10～20%に再発がみられ，年余の経過で持続する症例もときに認められる．

小児では腎炎を約半数に認めるが，末期腎不全に至ることは少ない．成人では85%が腎炎をきたし，末期腎不全への移行も多く，小児より予後不良である．

XII. クリオグロブリン血症性血管炎

1. 疾患概念・疫学

クリオグロブリン（cryoglobulin; CG）とは，血清あるいは血漿において低温にて沈降し，37℃に加温すると溶解する蛋白質である．CG血症は，無症候の患者も含むため，免疫複合体性血管炎症候を示す患者群をクリオグロブリン血症性血管炎（CV）とよぶ[245,319]．

基礎疾患のない本態性と続発性がある．C型肝炎ウイルス（HCV）感染症では40～65%，膠原病では15～25%がCG血症を続発する[320-323]．

2. 発症機序

CG血症は3型に分類される（**表29**）[324,325]．近年，抗HCV抗体陽性例の集積に伴い，本態性は約10%あるいはそれ以下まで低下している[326,327]．

3. 病理所見

I型では非炎症性の好酸性無構造物質による微小血栓を示す．II，III型では真皮上層～中層の細小血管に壊死性血管炎を認め，腎では膜性増殖性糸球体腎炎の組織像が特徴的である．

4. 症状

表30[325]を参照のこと．

表 29　クリオグロブリン血症の分類

	I 型	II 型	III 型
構成	単一性	混合性	混合性
	モノクローナル免疫グロブリン（IgG，IgM，IgA）または Bence Jones蛋白/遊離軽鎖	モノクローナル免疫グロブリン（おもにIgM，まれにIgG，IgA）とポリクローナル免疫グロブリン（おもにIgG）との混成	ポリクローナル免疫グロブリン（すべてのアイソタイプ）の混成
病態	微小血栓	免疫複合体性血管炎	免疫複合体性血管炎
関連疾患	・Waldenstromマクログロブリン血症 ・多発性骨髄腫 ・リンパ増殖性疾患に関連したモノクローナル免疫グロブリン異常症 ・軽鎖病	・C型肝炎 ・本態性クリオグロブリン血症 ・Sjögren症候群 ・関節リウマチ ・慢性リンパ性白血病	・本態性クリオグロブリン血症 ・Sjögren症候群 ・全身性エリテマトーデス ・ウイルス感染症（B型・C型肝炎，サイトメガロウイルス，EBウイルス，HIV） ・心内膜炎，他の細菌感染症 ・原発性胆汁性肝硬変

（Brouet JC, et al. 1974 [324], Motyckova G, et al. 2011 [325] より改変）

表 30　クリオグロブリン血症における臨床および検査所見の特徴

臨床症候および所見	I 型	II 型	III 型
関節痛＞関節炎	＋	＋＋	＋＋＋
紫斑	＋	＋＋＋	＋＋＋
壊疽/先端チアノーゼ	＋＋＋	＋	±
過粘稠度症候群	＋＋＋	±	−
血液学的症候	＋＋	±	±
腎症候	＋	＋＋	＋
神経症候	＋	＋＋	＋＋
肝症候	±	＋＋	＋＋＋
呼吸器症候	−	＋	＋
C3	正常	低下	低下
C4	正常	低下	低下
CH50	正常	低下	低下
RF	＋	＋＋	＋＋
自己抗体（抗核抗体など）	−	＋＋	＋＋
B型肝炎	−	＋	＋
C型肝炎	−	＋＋＋	＋＋＋

RF; リウマトイド因子，血液学的症候には血栓症・出血・偽血小板増多症を含む．
（Motyckova G, et al. 2011 [325] より改変）

5. 検査・画像所見

寒冷曝露との関連性のある血管性病変をみたとき，血清CGの検査，原因疾患（リンパ増殖性疾患，肝炎ウイルス感染，膠原病など）の検索を行う．

6. 診断・診断基準

欧州での多施設共同研究により，CVの暫定的分類基準が提唱されている（**表31**）[328]．

7. 治療方針

表32にCVの治療に関する推奨を示す．

寒冷曝露を避け，保温を第一とする非ステロイド性抗炎症薬（NSAIDs）などの鎮痛剤も用いられる．急速進行性の臓器障害がある場合，糖質コルチコイド（GC）（パルス療法を含む）とリツキシマブ（RTX）（多くは375 mg/m^2/週×4回），またはシクロホスファミド（CY）（2 mg/kg/日）（推奨クラスIIa，エビデンスレベルB）．RTXが使用できない場合にはCYによる加療が望ましい[329-331]．

表 31　クリオグロブリン血症血管炎の暫定分類基準

12週間以上の間隔をあけて2回以上CG陽性の患者において，問診，臨床，検査の3つの項目のうち2項目以上が陽性の場合，CVと分類する．	
(i) 問診項目：少なくとも 2 つ以上を満たす．	
・皮膚（とくに下肢）に小さな赤い斑点を認めたことが1回以上ありますか？	
・下肢に出現した赤い斑点が自然に消失し茶色くなったことがありますか？	
・医師からウイルス性肝炎だと言われたことがありますか？	
(ii) 臨床項目：少なくとも 3 つ以上を満たす．（現在あるいは過去に）	
・全身症状	倦怠感 微熱（37 - 37.9℃，10日以上，原因不明） 発熱（＞38℃，原因不明） 線維筋痛症
・関節症候	関節痛 関節炎
・血管症候	紫斑 皮膚潰瘍 壊死性血管炎 過粘稠度症候群 レイノー現象
・神経症候	末梢性ニューロパチー 脳神経症候 血管炎症性中枢神経症候
(iii) 検査項目：少なくとも 2 つ以上を満たす．（現在）	
・血清C4低下	
・血清リウマトイド因子陽性	
・血清M成分陽性	

CG; クリオグロブリン，CV; クリオグロブリン血症性血管炎
（De Vita S, et al. 2011 [328] より）

表 32　クリオグロブリン血症性血管炎の治療に関する推奨とエビデンスレベル

	推奨クラス	エビデンスレベル
ステロイド	IIa	B
シクロホスファミド（CY）	IIa	B
リツキシマブ（RTX）★	IIa	B
血漿交換療法★	IIb	C

★保険適用外

続発性CG血症では，免疫抑制薬に加え原疾患に対する治療を行う（推奨クラスIIa，エビデンスレベルB）[331-333]．本態性においてもステロイドとRTXの併用療法が勧められる（推奨クラスIIa，エビデンスレベルB）．

血漿交換療法は，①過粘稠度症候群，②急性呼吸不全，肺胞出血および急性腸間膜血管炎[334]，③透析が必要な急速進行性糸球体腎炎の場合[330]に考慮する（推奨クラスIIb，エビデンスレベルC）．RTXの使用および血漿交換療法は保険適用がないため，十分なインフォームドコンセントを得る必要がある．

8. 予後

HCV感染の関与しない混合性CG血症の予後は，5年生存率は79%であり，年齢（65歳以上），性別（男性），呼吸器および消化器病変の合併，および腎不全が予後決定因子として重要である[327]．

XIII. ベーチェット病

1. 疾患概念・疫学

1.1 疾患概念

ベーチェット病は口腔内アフタ，皮膚症状，眼病変，外陰部潰瘍を主症状とする炎症性疾患で[335]，血管型は特殊型の一つである[336, 337]．

1.2 疫学

わが国のベーチェット病患者は約2万人，血管病変の出現頻度は6.3～15.3%である[336]．

2. 症状

2.1 深部静脈血栓症

深部静脈血栓症は下肢に好発する[336, 337]．上大静脈症候群，Budd-Chiari症候群，脳静脈洞血栓症も生じうる[336, 338]．

2.2 動脈瘤・動脈閉塞

大中動脈に多く，大動脈弁閉鎖不全を伴う例は予後不良[336, 337, 339]．末梢動脈瘤は破裂，出血のリスクあり，1/3で多発[336, 340]．動脈閉塞は虚血症状をきたす．

2.3 肺動脈病変による症状

わが国では低頻度．深部静脈血栓先行が多く，肺動脈瘤破裂は致命的喀血をきたす[336, 341]．

3. 検査・画像所見

3.1 検査所見

参考所見として針反応，HLA-B*51，A*26，血液炎症所見がある．

3.2 画像所見

3.2.1 静脈病変

超音波検査，造影CTで血栓を描出する[336, 337]．

3.2.2 動脈病変

造影CT[336, 337]で描出し，形態と炎症局在を同時に評価できるPET-CT（保険適用外）[336]も有望とされる．

3.2.3 肺病変

肺動脈瘤は胸部X線を用い．肺血管閉塞病変の検出には肺血流シンチも有用である[336, 341]．

4. 診断・診断基準

4.1 診断

厚生労働省基準によりベーチェット病の診断を確定し，血管病変を評価する[337]．代表的な国際基準との比較を示す（**表33**）[342, 343]

表 33　ベーチェット病診断基準の比較

	厚労省[337]	ISG[342]	ITR-ICBD[343]
口腔内アフタ	主症状	必須	2
皮膚症状	主症状	○	1
眼病変	主症状	○	2
陰部潰瘍	主症状	○	2
関節炎	副症状		
副睾丸炎	副症状		
腸管病変	副症状		
血管病変	副症状		1
神経病変	副症状		1
針反応	参考所見	○	(1)
HLA-B51 A26	参考所見		

厚生労働省基準の判定
①完全型：経過中に4主症状が出現したもの
②不全型：3主症状，2主症状＋2副症状，
　定型的眼症状＋その他の1主症状 or 2副症状
③疑い：主症状の一部が出現する，定型的な副症状が反復あるいは増悪するもの
④特殊病変：(a) 腸管型，(b) 血管型，(c) 神経型

ISGは口腔内アフタを必須とし，○の2症状以上，ITR-ICBDはスコア4点以上でベーチェット病と診断または分類できる．
ISG: International Study Group for Behçet's Disease，ITR-ICBD: International Team for the Revision of the International Criteria for Behçet's Disease
（難病情報センター．ベーチェット病[337]，International Study Group for Behçet's Disease. 1990[342]，International Team for the Revision of the International Criteria for Behçet's Disease (ITR-ICBD). 2014[343]より）

4.2 鑑別診断

4.2.1 静脈病変

特発性静脈血栓症，凝固異常（Protein C欠損症，Protein S欠損症，アンチトロンビンIII欠損症など），抗リン脂質抗体症候群，手術侵襲，悪性腫瘍，局所圧迫などを鑑別する．

4.2.2 動脈病変

高安動脈炎，巨細胞動脈炎，結節性多発動脈炎，感染性動脈瘤および閉塞性病変をきたすバージャー病，閉塞性動脈硬化症などを鑑別する．

4.2.3 肺病変

Hughes-Stovin症候群は肺動脈瘤と静脈血栓症を主徴とし，皮膚粘膜眼症状を欠く．

5. 治療方針

表34にベーチェット病の治療に関する推奨を示す．本稿執筆時，厚生労働省ベーチェット病班で血管型診療ガイドライン作成中であり，以下は推奨を含め暫定的記載である．また，血管外病変の治療については厚生労働省ベーチェット病班の各ガイドラインを参照いただきたい．

5.1 薬物療法

5.1.1 ステロイド・免疫抑制薬・生物学的製剤

a. 糖質コルチコイド（GC），アザチオプリン（AZA）併用（推奨クラスIIa，エビデンスレベルB）

急性深部静脈血栓症にはPSL 0.5～1 mg/kgで開始し，AZAを併用しつつ漸減する[344-346]．

b. GCとシクロホスファミド（CY）の併用（推奨クラスIIa，エビデンスレベルB）

重症静脈病変，動脈瘤にはパルス療法を含めたステロイ

表 34　ベーチェット病の治療に関する推奨とエビデンスレベル

	推奨クラス	エビデンスレベル
ステロイド	IIa	B
アザチオプリン（AZA）	IIa	B
シクロホスファミド（CY）	IIa	B
シクロスポリン（CyA）	IIb	C
メトトレキサート（MTX）★	IIb	C
TNF阻害薬	IIb	B
抗凝固薬	IIa	C
血管再建術	IIb	B
血管内治療	IIb	B
周術期免疫抑制療法	IIa	B

★保険適用外

ド大量とIVCY（1,000 mg/月）による寛解導入し，AZAで維持療法を行うなどの選択がある．

c. TNF阻害薬（推奨クラスIIb，エビデンスレベルB）

2015年にIFXの保険適用承認．使用症例はまだ少ない．

5.1.2 抗凝固療法（推奨クラスIIa，エビデンスレベルC）

抗凝固療法は，欧州リウマチ学会（EULAR）では使用を推奨しないが，後ろ向き解析では国内外ともにワルファリン使用率は高い[337, 345-347]．厚生労働省ベーチェット病班ガイドラインでは抗凝固薬や抗血小板薬の使用を制限していない[337]．

5.2 外科手術と血管内治療

5.2.1 手術適応（推奨クラスIIb，エビデンスレベルB）

動脈瘤の破裂，切迫破裂および動脈閉塞は手術適応である．縫合不全，閉塞などの合併症や吻合部動脈瘤などが高頻度である[336, 348]．

5.2.2 周術期よりの免疫抑制療法（推奨クラスIIa，エビデンスレベルB）

周術期からの免疫抑制療法の併用が合併症や再発を予防し，成績向上に寄与するとされる[336, 349]．

5.2.3 カテーテル血管内治療（推奨クラスIIb，エビデンスレベルB）

症例によっては血管内治療を選択すべき[350-352]．

6. 予後

血管病変，とくに動脈病変はベーチェット病の重要な生命予後因子であり[353]，肺動脈瘤，胸部大動脈瘤，心筋梗塞，Budd-Chiari症候群，肺血栓症などが死因となる．

XIV. 悪性関節リウマチ

1. 疾患概念・疫学

関節リウマチ（RA）に伴う中小血管炎はリウマトイド血管炎（rheumatoid vasculitis; RV）とよばれる．悪性関節リウマチ（malignant RA; MRA）は日本独自の概念で，「血管炎をはじめとする関節外症状を認め，難治性もしくは重篤な臨床病態を示すRA」と定義され[354]，RVと同義ではない．MRAの臨床像を**図40**に示す．

MRAはRA患者の0.6～1.0%にみられ，診断時の年齢のピークは60代，男女比は1：2とされる（**図25**）[11]．RVの発症頻度は近年低下している[355]．RV発症のリスク因子として，HLA-C*03[356]，男性，長期罹患，重症RA，末梢・脳血管病変の存在などがある．

2. 発症機序

発症機序は不明であるが，血管を標的とする自己抗体の関与，免疫複合体沈着による炎症の惹起，局所における細胞性免疫の活性化などが考えられている．

3. 病理所見

単核球や好中球の血管壁への浸潤がみられ，壊死，白血球破砕，弾性板断裂など血管壁の破壊像を伴う．筋型動脈の壊死性血管炎をきたす全身性血管炎型と，内膜の線維性増殖を伴い閉塞性動脈内膜炎を呈する末梢動脈炎型に分けられる．一般的に，小動脈，毛細血管，小静脈病変では免疫複合体沈着を伴う白血球破砕性血管炎が主体で，中動脈病変や腎糸球体ではpauci-immune型である．

4. 症状

長期罹患の関節破壊が進行したRAに多く[357]，リウマトイド結節が存在する頻度が高い．全身型は急性で，38℃以上の発熱，体重減少，紫斑，上強膜炎，筋痛，間質性肺炎，胸膜炎，多発単神経炎，消化管出血などがみられる．肺の間質性病変は慢性に進行することが多いが，ときに急性・亜急性の経過を示す．

5. 検査・画像所見

炎症反応，高ガンマグロブリン血症，抗シトルリン化ペプチド抗体（anti-ciltrullinated peptide antibody; ACPA）陽性，免疫複合体陽性，補体低下などがみられる．リウマトイド因子（RF）は高値となる．

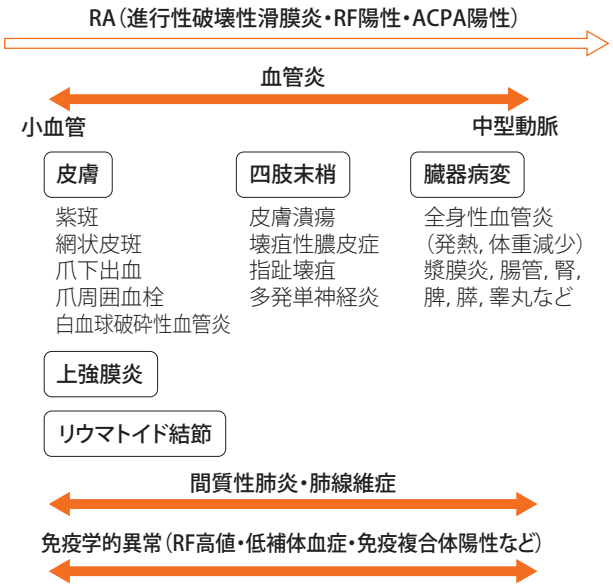

図 40　悪性関節リウマチの臨床像

6. 診断・診断基準

表35[358]に示す診断基準が用いられる.

表 35　悪性関節リウマチの診断基準

1. 臨床症状
(1) 多発性神経炎：知覚障害，運動障害いずれを伴ってもよい
(2) 皮膚潰瘍又は梗塞又は指趾壊疽：感染や外傷によるものは含まない
(3) 皮下結節：骨突起部，伸側表面もしくは関節近傍にみられる皮下結節
(4) 上強膜炎又は虹彩炎：眼科的に確認され，他の原因によるものは含まない
(5) 滲出性胸膜炎又は心嚢炎：感染症など，他の原因によるものは含まない。癒着のみの所見は陽性にとらない
(6) 心筋炎:臨床所見，炎症反応，筋原性酵素，心電図，心エコーなどにより診断されたものを陽性とする
(7) 間質性肺炎又は肺線維症：理学的所見，胸部X線，肺機能検査により確認されたものとし，病変の広がりは問わない
(8) 臓器梗塞：血管炎による虚血，壊死に起因した腸管，心筋，肺などの臓器梗塞
(9) リウマトイド因子高値：2回以上の検査で，RAHAないしRAPAテスト2,560倍以上（RF 960 IU/mL以上）の高値を示すこと
(10) 血清低補体価又は血中免疫複合体陽性：2回以上の検査で，C3, C4 などの血清補体成分の低下又はCH50による補体活性化の低下をみること，又は2回以上の検査で血中免疫複合体陽性（C1q結合能を基準とする）をみること

2. 組織所見
皮膚，筋，神経，その他の臓器の生検により小ないし中動脈壊死性血管炎，肉芽腫性血管炎ないしは閉塞性内膜炎を認めること

3. 判定基準
ACR/EULARによる関節リウマチの分類基準 2010年を満たし，上記に掲げる項目の中で，
(1) 臨床症状（1）～（10）のうち3項目以上満たすもの，又は
(2) 臨床症状（1）～（10）の項目の1項目以上と2．組織所見の項目があるもの
を悪性関節リウマチ（MRA）と診断する

4. 鑑別診断
鑑別すべき疾患，病態として，感染症，続発性アミロイドーシス，治療薬剤（薬剤誘発性間質性肺炎，薬剤誘発性血管炎など）の副作用があげられる。アミロイドーシスでは，胃，直腸，皮膚，腎，肝などの生検によりアミロイドの沈着をみる。関節リウマチ（RA）以外の膠原病（全身性エリテマトーデス，強皮症，多発性筋炎など）との重複症候群にも留意する。シェーグレン症候群は，関節リウマチに最も合併しやすく，悪性関節リウマチにおいても約10%の合併をみる。フェルティー症候群も鑑別すべき疾患であるが，この場合，白血球数減少，脾腫，易感染性をみる

RAHA：rheumatoid arthritis hemagglutination，RAPA：rheumatoid arthritis particle agglutination，RF：rheumatoid factor，ACR：米国リウマチ学会，EULAR：欧州リウマチ学会
（厚生労働省. 悪性関節リウマチ[358]より）

7. 治療方針

表36にMRAの治療に関する推奨を示す．メトトレキサート（MTX）および生物学的抗リウマチ薬（biological DMARDs; bDMARDs）の用法・用量は通常のRAに使用する場合と同様である.

活動性RAがあり，禁忌がなければMTXを投与する（推奨クラスIIa，エビデンスレベルC）．糖質コルチコイド（GC）は，皮膚病変や漿膜炎のみの場合は中等量（PSL換算0.5 mg/kg/日）以下で，急性・亜急性間質性肺炎，多発単神経炎，多臓器障害では，ステロイドパルス療法を含む高用量（PSL換算1 mg/kg/日）を用いる.

重症の全身性血管炎に対して静注シクロホスファミド（IVCY）（500～750 mg/m^2/月）または経口CY（1～2 mg/kg/日）が用いられることがある（推奨クラスIIa，エビデンスレベルB）．アザチオプリン（AZA）（1～2 mg/kg/日）は

表 36　悪性関節リウマチの治療に関する推奨とエビデンスレベル

	推奨クラス	エビデンスレベル
ステロイド	IIa	C
ステロイドパルス療法	IIb	C
メトトレキサート（MTX）	IIa	C
アザチオプリン（AZA）	IIa	C
シクロホスファミド（CY）	IIa	B
TNF阻害薬	IIa	B
トシリズマブ（TCZ）	IIa	C
リツキシマブ（RTX）★	IIb	B
アバタセプト	IIb	C

★保険適用外
注：MTXおよび生物学的製剤は関節リウマチの保険適用を有する.

軽症例や維持療法として用いられる[359]（推奨クラスIIa，エビデンスレベルC）．TNF阻害薬やIL-6阻害薬などのbDMARDsは，MTX投与下で発症したRVに対して用いられる[360]一方で，これらの投与による血管炎の発症も知られている[361-365]．治療抵抗例や重症例では血漿交換療法，白血球除去療法，IVIG[366]（保険適用外）が有効との報告がある．

8. 予後

全身性RVの1年，5年，10年生存率はそれぞれ89.6%，47.7%，26%であり[355]，過去と変化なく改善していない．国内の疫学調査では，軽快21%，不変26%，悪化31%，死亡14%，不明・その他8%で，死因は呼吸不全が最も多いことが報告されている[366]．

付表　血管炎症候群の診療ガイドライン：班構成員の利益相反（COI）に関する開示

著者	雇用または指導的地位（民間企業）	株主	特許権使用料	謝金	原稿料	研究資金提供	奨学（奨励）寄附金／寄附講座	その他の報酬	配偶者・一親等内の親族，または収入・財産を共有する者についての申告
班長： 磯部　光章				第一三共		中外製薬 小野薬品工業	帝人ファーマ 大塚製薬 第一三共 小野薬品工業 田辺三菱製薬		
班員： 天野　宏一				ファイザー 中外製薬 田辺三菱製薬 アッヴィ合同会社 アステラス製薬 イーライリリー 第一三共 ヤンセンファーマ			中外製薬		
班員： 伊藤　秀一				サノフィ			アステラス製薬 ファイザー		
班員： 要　伸也							中外製薬 アステラス製薬		
班員： 小室　一成				アクテリオン ファーマシューティカルズジャパン MSD 第一三共 武田薬品工業 田辺三菱製薬 日本ベーリンガーインゲルハイム 小野薬品工業 トーアエイヨー アステラス・アムジェン・バイオファーマ		小野薬品工業	アステラス製薬 エドワーズライフサイエンス 大塚製薬 興和創薬 第一三共 大日本住友製薬 武田薬品工業 田辺三菱製薬 帝人ファーマ ニプロ テルモ		
班員： 古森　公浩				第一三共			大塚製薬 サノフィ アベンティス 第一三共		
班員： 針谷　正祥				中外製薬 帝人ファーマ		エーザイ 帝人ファーマ	田辺三菱製薬 あゆみ製薬 日本化薬 武田薬品工業 中外製薬 大正富山医薬品 アッヴィ合同会社		
班員： 宮田　哲郎				第一三共 バイエル薬品			第一三共		
班員： 吉田　晃敏						トプコン バイエル薬品	エイエムオー・ジャパン 大塚製薬 HOYA 日本アルコン 参天製薬 千寿製薬 北海道厚生農業協同組合連合会・HOYA		
班員： 和田　隆志				協和発酵キリン		資生堂	協和発酵キリン 中外製薬		
協力員： 内田　治仁							カワニシホールディングス MSD 中外製薬 ベーリンガーインゲルハイム		

著者	雇用または指導的地位（民間企業）	株主	特許権使用料	謝金	原稿料	研究資金提供	奨学（奨励）寄附金 / 寄附講座	その他の報酬	配偶者・一親等内の親族，または収入・財産を共有する者についての申告
協力員： 岡崎　貴裕							アクテリオン ファーマシューティカルズジャパン		
協力員： 木ノ内 玲子							アインファーマシーズ		
協力員： 佐田　憲映				中外製薬					
協力員： 末松　栄一							アストラゼネカ		
協力員： 杉原　毅彦				田辺三菱製薬 中外製薬					
協力員： 岳野　光洋				Celgene					
協力員： 田村　直人				アッヴィ合同会社 田辺三菱製薬 ヤンセンファーマ ブリストル・マイヤーズ スクイブ			中外製薬 旭化成ファーマ バイエル薬品 MSD アステラス製薬 田辺三菱製薬 武田薬品工業 アクテリオン ファーマシューティカルズジャパン エーザイ		
協力員： 中岡　良和				中外製薬			バイエル薬品		

法人表記は省略．上記以外の班員・協力員については特になし．

班員：有村　義宏　なし
班員：石津　明洋　なし
班員：小林　茂人　なし
班員：駒形　嘉紀　なし
班員：高橋　啓　なし
班員：種本　和雄　なし
班員：長谷川　均　なし
班員：藤元　昭一　なし
班員：宮崎　龍彦　なし
班員：山田　秀裕　なし
協力員：井上　芳徳　なし
協力員：大田　英揮　なし
協力員：鬼丸　満穂　なし
協力員：川上　民裕　なし
協力員：倉田　厚　なし
協力員：小菅　寿徳　なし
協力員：重松　邦広　なし
協力員：末吉　英純　なし
協力員：杉山　斉　なし
協力員：提野　みち　なし
協力員：土橋　浩章　なし
協力員：長坂　憲治　なし
協力員：前嶋　康浩　なし
協力員：吉藤　元　なし
協力員：渡部　芳子　なし

文献

1. Jennette JC, Falk RJ, Bacon PA, et al. 2012 revised International Chapel Hill Consensus Conference Nomenclature of Vasculitides. *Arthritis Rheum* 2013; 65: 1-11. PMID: 23045170
2. 循環器病の診断と治療に関するガイドライン．血管炎症候群の診療ガイドライン．*Circ J* 2008; 72 Suppl IV: 1253-1318. http://www.j-circ.or.jp/guideline/pdf/JCS2008_ozaki_h.pdf
3. World Health Organization. WHO Handbook for Guideline Development – 2nd Edition. 2014. http://apps.who.int/medicinedocs/documents/s22083en/s22083en.pdf
4. 福井次矢，山口直人監修. Minds診療ガイドライン作成の手引き 2014. 医学書院 2014. http://minds4.jcqhc.or.jp/minds/guideline/handbook2014.html
5. Isobe M. Takayasu arteritis revisited: current diagnosis and treatment. *Int J Cardiol* 2013; 168: 3-10. PMID: 23415176
6. Ohigashi H, Haraguchi G, Konishi M, et al. Improved prognosis of Takayasu arteritis over the past decade--comprehensive analysis of 106 patients. *Circ J* 2012; 76: 1004-1011. PMID: 22301847
7. 高安右人．奇異ナル網膜血管之變状ニ就テ．十全會雑誌 1908; 50: 1-4.
8. Shimizu K, Sano K. Pulseless disease. *J Neuropathol Clin Neurol* 1951; 1: 37-47. PMID: 24538949
9. Ueda H, Saito Y, Ito I, et al. Immunological studies of aortitis syndrome. *Jpn Heart J* 1967; 8: 4-18.
10. Ito I, Saito Y, Nonaka Y. Immunological aspects of aortitis syndrome. *Jpn Circ J* 1975; 39: 459-462. PMID: 1121058
11. 難病情報センター．特定疾患医療受給者証所持者数．http://www.nanbyou.or.jp/entry/1356
12. Watanabe Y, Miyata T, Tanemoto K. Current Clinical Features of New Patients With Takayasu Arteritis Observed From Cross-Country Research in Japan: Age and Sex Specificity. *Circulation* 2015; 132: 1701-1709. PMID: 26354799
13. Hata A, Noda M, Moriwaki R, et al. Angiographic findings of Takayasu arteritis: new classification. *Int J Cardiol* 1996; 54 Suppl: S155-S163. PMID: 9119518
14. 磯部光章．高安動脈炎の新しい診断法と治療法．日内会誌 2014; 103: 2131-2136.
15. Kato Y, Terashima M, Ohigashi H, et al. Vessel Wall Inflammation of Takayasu Arteritis Detected by Contrast-Enhanced Magnetic Resonance Imaging: Association with Disease Distribution and Activity. *PLoS One* 2015; 10: e0145855. PMID: 26720837
16. Isohisa I, Numano F, Maezawa H, et al. HLA-Bw52 in Takayasu disease. *Tissue Antigens* 1978; 12: 246-248. PMID: 31708
17. Kimura A, Kitamura H, Date Y, et al. Comprehensive analysis of HLA genes in Takayasu arteritis in Japan. *Int J Cardiol* 1996; 54 Suppl: S61-S69. PMID: 9119528
18. Terao C, Yoshifuji H, Kimura A, et al. Two susceptibility loci to Takayasu arteritis reveal a synergistic role of the IL12B and HLA-B regions in a Japanese population. *Am J Hum Genet* 2013; 93: 289-297. PMID: 23830516
19. Hotchi M. Pathological studies on Takayasu arteritis. *Heart Vessels* Suppl 1992; 7: 11-17. PMID: 1360954
20. 由谷親夫．高安動脈炎（大動脈炎症候群），病理編．厚生労働省難治性疾患克服研究事業 難治性血管炎に関する調査研究班．血管炎アトラス．2005: 7-8.
21. Nasu T. Takayasu's truncoarteritis. Pulseless disease or aortitis syndrome. *Acta Pathol Jpn* 1982; 32 Suppl: 117-131. PMID: 6139930
22. Jain D, Dietz HC, Oswald GL, et al. Causes and histopathology of ascending aortic disease in children and young adults. *Cardiovasc Pathol* 2011; 20: 15-25. PMID: 19926309
23. Takamura C, Ohhigashi H, Ebana Y, et al. New human leukocyte antigen risk allele in Japanese patients with Takayasu arteritis. *Circ J* 2012; 76: 1697-1702. PMID: 22664757
24. Terao C, Yoshifuji H, Ohmura K, et al. Association of Takayasu arteritis with HLA-B 67:01 and two amino acids in HLA-B protein. *Rheumatology* (Oxford) 2013; 52: 1769-1774. PMID: 23873822
25. Hoffman GS, Ahmed AE. Surrogate markers of disease activity in patients with Takayasu arteritis. A preliminary report from The International Network for the Study of the Systemic Vasculitides (INSSYS). *Int J Cardiol* 1998; 66 Suppl: S191-194; discussion S195. PMID: 9951819
26. Kerr GS. Takayasu's arteritis. *Rheum Dis Clin North Am* 1995; 21: 1041-1058. PMID: 8592736
27. Koga T, Nishino Y, Makiyama J, et al. Serum amyloid A is a useful marker to evaluate the disease activity of Takayasu's arteritis. *Rheumatol Int* 2010; 30: 561-563. PMID: 20020137
28. Ishihara T, Haraguchi G, Kamiishi T, et al. Sensitive assessment of activity of Takayasu's arteritis by pentraxin3, a new biomarker. *J Am Coll Cardiol* 2011; 57: 1712-1713. PMID: 21492771
29. Dagna L, Salvo F, Tiraboschi M, et al. Pentraxin-3 as a marker of disease activity in Takayasu arteritis. *Ann Intern Med* 2011; 155: 425-433. PMID: 21969341
30. Tombetti E, Di Chio MC, Sartorelli S, et al. Systemic pentraxin-3 levels reflect vascular enhancement and progression in Takayasu arteritis. *Arthritis Res Ther* 2014; 16: 479. PMID: 25394473
31. Noris M, Daina E, Gamba S, et al. Interleukin-6 and RANTES in Takayasu arteritis: a guide for therapeutic decisions? *Circulation* 1999; 100: 55-60. PMID: 10393681
32. Park MC, Lee SW, Park YB, et al. Serum cytokine profiles and their correlations with disease activity in Takayasu's arteritis. *Rheumatology* (Oxford) 2006; 45: 545-548. PMID: 16352633
33. Mahajan N, Dhawan V, Malik S, et al. Serum levels of soluble receptor for advanced glycation end products (sRAGE) in Takayasu's arteritis. *Int J Cardiol* 2010; 145: 589-591. PMID: 20579752
34. Noguchi S, Numano F, Gravanis MB, et al. Increased levels of soluble forms of adhesion molecules in Takayasu arteritis. *Int J Cardiol* 1998; 66 Suppl: S23-33; discussion S35-36. PMID: 9951800
35. Matsuyama A, Sakai N, Ishigami M, et al. Matrix metalloproteinases as novel disease markers in Takayasu arteritis. *Circulation* 2003; 108: 1469-1473. PMID: 12952836
36. Zhu FP, Luo S, Wang ZJ, et al. Takayasu arteritis: imaging spectrum at multidetector CT angiography. *Br J Radiol* 2012; 85: e1282-e1292. PMID: 23175494
37. Matsunaga N, Hayashi K, Sakamoto I, et al. Takayasu arteritis: protean radiologic manifestations and diagnosis. *Radiographics* 1997; 17: 579-594. PMID: 9153698
38. Yamada I, Nakagawa T, Himeno Y, et al. Takayasu arteritis: evaluation of the thoracic aorta with CT angiography. *Radiology* 1998; 209: 103-109. PMID: 9769819
39. Yamada I, Nakagawa T, Himeno Y, et al. Takayasu arteritis: diagnosis with breath-hold contrast-enhanced three-dimensional MR angiography. *J Magn Reson Imaging* 2000; 11: 481-487. PMID: 10813857
40. Li D, Lin J, Yan F. Detecting disease extent and activity of Takayasu arteritis using whole-body magnetic resonance angiography and vessel wall imaging as a 1-stop solution. *J Comput Assist Tomogr* 2011; 35: 468-474. PMID: 21765303
41. 日本医学放射線学会，日本放射線科専門医会・医会．画像診断ガイドライン 2013年版．金原出版 2013.
42. Mason JC. Takayasu arteritis--advances in diagnosis and management. *Nat Rev Rheumatol* 2010; 6: 406-415. PMID: 20596053
43. Isobe M. The Asia Pacific meeting on vasculitis and ANCA 2012 workshop on Takayasu arteritis: advances in diagnosis and medical treatment. *Clin Exp Nephrol* 2013; 17: 686-689. PMID: 24068578
44. Maeda H, Handa N, Matsumoto M, et al. Carotid lesions detected by B-mode ultrasonography in Takayasu's arteritis: "macaroni sign" as an indicator of the disease. *Ultrasound Med Biol* 1991; 17: 695-701. PMID: 1685816
45. Soussan M, Nicolas P, Schramm C, et al. Management of large-vessel vasculitis with FDG-PET: a systematic literature review and meta-analysis. *Medicine* (Baltimore) 2015; 94: e622. PMID: 25860208
46. Cong XL, Dai SM, Feng X, et al. Takayasu's arteritis: clinical features and outcomes of 125 patients in China. *Clin Rheumatol* 2010; 29: 973-981. PMID: 20589520
47. Peter J, David S, Danda D, et al. Ocular manifestations of Takayasu arteritis: a cross-sectional study. *Retina* 2011; 31: 1170-1178. PMID: 21317836
48. Shelhamer JH, Volkman DJ, Parrillo JE, et al. Takayasu's arteritis and its therapy. *Ann Intern Med* 1985; 103: 121-126. PMID: 2860834
49. Bicakcigil M, Aksu K, Kamali S, et al. Takayasu's arteritis in Turkey-clinical and angiographic features of 248 patients. *Clin Exp Rheumatol* 2009; 27: S59-S64. PMID: 19646348
50. Freitas DS, Camargo CZ, Mariz HA, et al. Takayasu arteritis: assessment of response to medical therapy based on clinical activity criteria and imaging techniques. *Rheumatol Int* 2012; 32: 703-709. PMID: 21152919

50a. Kerr GS, Hallahan CW, Giordano J, et al. Takayasu arteritis. *Ann Intern Med* 1994; 120: 919-929. PMID: 7909656

51. Maksimowicz-McKinnon K, Clark TM, Hoffman GS. Limitations of therapy and a guarded prognosis in an American cohort of Takayasu

arteritis patients. *Arthritis Rheum* 2007; 56: 1000-1009. PMID: 17328078
52. Ozen S, Duzova A, Bakkaloglu A, et al. Takayasu arteritis in children: preliminary experience with cyclophosphamide induction and corticosteroids followed by methotrexate. *J Pediatr* 2007; 150: 72-76. PMID: 17188618
53. Ito I. Medical treatment of Takayasu arteritis. *Heart Vessels* Suppl 1992; 7: 133-137. PMID: 1360959
54. Shimizu M, Ueno K, Ishikawa S, et al. Successful multitarget therapy using mizoribine and tacrolimus for refractory Takayasu arteritis. *Rheumatology* (Oxford) 2014; 53: 1530-1532. PMID: 24609060
55. Goel R, Danda D, Mathew J, et al. Mycophenolate mofetil in Takayasu's arteritis. *Clin Rheumatol* 2010; 29: 329-332. PMID: 20054700
56. 循環器病の診断と治療に関するガイドライン．血管炎症候群の診療ガイドライン． *Circ J* 2008; 72 Suppl IV: 1260-1275. http://www.j-circ.or.jp/guideline/pdf/JCS2008_ozaki_h.pdf
57. Valsakumar AK, Valappil UC, Jorapur V, et al. Role of immunosuppressive therapy on clinical, immunological, and angiographic outcome in active Takayasu's arteritis. *J Rheumatol* 2003; 30: 1793-1798. PMID: 12913937
58. Hoffman GS, Leavitt RY, Kerr GS, et al. Treatment of glucocorticoid-resistant or relapsing Takayasu arteritis with methotrexate. *Arthritis Rheum* 1994; 37: 578-582. PMID: 7908520
59. Ohigashi H, Tamura N, Ebana Y, et al. Effects of immunosuppressive and biological agents on refractory Takayasu arteritis patients unresponsive to glucocorticoid treatment. *J Cardiol* 2017; 69: 774-778. PMID: 27567177
60. Shinjo SK, Pereira RM, Tizziani VA, et al. Mycophenolate mofetil reduces disease activity and steroid dosage in Takayasu arteritis. *Clin Rheumatol* 2007; 26: 1871-1875. PMID: 17332971
61. Yokoe I, Haraoka H, Harashima H. A patient with Takayasu's arteritis and rheumatoid arthritis who responded to tacrolimus hydrate. *Intern Med* 2007; 46: 1873-1877. PMID: 18025771
62. Yamazaki H, Nanki T, Harigai M, et al. Successful treatment of refractory Takayasu arteritis with tacrolimus. *J Rheumatol* 2012; 39: 1487-1488. PMID: 22753804
63. Kusunoki R, Ishihara S, Sato M, et al. Rare case of Takayasu's arteritis associated with Crohn's disease. *Intern Med* 2011; 50: 1581-1585. PMID: 21804285
64. Horigome H, Kamoda T, Matsui A. Treatment of glucocorticoid-dependent Takayasu's arteritis with cyclosporin. *Med J Aust* 1999; 170: 566. PMID: 10397054
65. Nishimoto N, Nakahara H, Yoshio-Hoshino N, et al. Successful treatment of a patient with Takayasu arteritis using a humanized anti-interleukin-6 receptor antibody. *Arthritis Rheum* 2008; 58: 1197-1200. PMID: 18383395
66. Abisror N, Mekinian A, Lavigne C, et al. Club Rhumatismes et Inflammation, and SNFMI. Tocilizumab in refractory Takayasu arteritis: a case series and updated literature review. *Autoimmun Rev* 2013; 12: 1143-1149. PMID: 23820042
67. Salvarani C, Magnani L, Catanoso M, et al. Tocilizumab: a novel therapy for patients with large-vessel vasculitis. *Rheumatology* (Oxford) 2012; 51: 151-156. PMID: 22075063
68. Seitz M, Reichenbach S, Bonel HM, et al. Rapid induction of remission in large vessel vasculitis by IL-6 blockade. A case series. *Swiss Med Wkly* 2011; 141: w13156. PMID: 21243547
69. Unizony S, Arias-Urdaneta L, Miloslavsky E, et al. Tocilizumab for the treatment of large-vessel vasculitis (giant cell arteritis, Takayasu arteritis) and polymyalgia rheumatica. *Arthritis Care Res* (Hoboken) 2012; 64: 1720-1729. PMID: 22674883
70. Nakaoka Y, Higuchi K, Arita Y, et al. Tocilizumab for the treatment of patients with refractory Takayasu arteritis. *Int Heart J* 2013; 54: 405-411. PMID: 24309452
71. Mekinian A, Comarmond C, Resche-Rigon M, et al. French Takayasu Network. Efficacy of Biological-Targeted Treatments in Takayasu Arteritis: Multicenter, Retrospective Study of 49 Patients. *Circulation* 2015; 132: 1693-1700. PMID: 26354797
72. Nakaoka Y, Isobe M, Takei S, et al. Efficacy and safety of tocilizumab in patients with refractory Takayasu arteritis: results from a randomised, double-blind, placebo-controlled, phase 3 trial in Japan (the TAKT study). *Ann Rheum Dis* 2018; 77: 348-354. PMID: 29191819
73. Hoffman GS, Merkel PA, Brasington RD, et al. Anti-tumor necrosis factor therapy in patients with difficult to treat Takayasu arteritis. *Arthritis Rheum* 2004; 50: 2296-2304. PMID: 15248230
74. Schmidt J, Kermani TA, Bacani AK, et al. Tumor necrosis factor inhibitors in patients with Takayasu arteritis: experience from a referral center with long-term followup. *Arthritis Care Res* (Hoboken) 2012; 64: 1079-1083. PMID: 22328491
75. de Souza AW, Machado NP, Pereira VM, et al. Antiplatelet therapy for the prevention of arterial ischemic events in takayasu arteritis. *Circ J* 2010; 74: 1236-1241. PMID: 20467149
76. Fields CE, Bower TC, Cooper LT, et al. Takayasu's arteritis: operative results and influence of disease activity. *J Vasc Surg* 2006; 43: 64-71. PMID: 16414389
77. Min PK, Park S, Jung JH, et al. Endovascular therapy combined with immunosuppressive treatment for occlusive arterial disease in patients with Takayasu's arteritis. *J Endovasc Ther* 2005; 12: 28-34. PMID: 15683269
78. Park MC, Lee SW, Park YB, et al. Post-interventional immunosuppressive treatment and vascular restenosis in Takayasu's arteritis. *Rheumatology* (Oxford) 2006; 45: 600-605. PMID: 16352637
79. Perera AH, Youngstein T, Gibbs RG, et al. Optimizing the outcome of vascular intervention for Takayasu arteritis. *Br J Surg* 2014; 101: 43-50. PMID: 24375298
80. Saadoun D, Lambert M, Mirault T, et al. Retrospective analysis of surgery versus endovascular intervention in Takayasu arteritis: a multicenter experience. *Circulation* 2012; 125: 813-819. PMID: 22230484
81. Ueno A, Awane Y, Wakabayashi A, et al. Successfully operated obliterative brachiocephalic arteritis (Takayasu) associated with the elongated coarctation. *Jpn Heart J* 1967; 8: 538-544. PMID: 5299711
82. Uyama M, Asayama K. Retinal Vascular Changes in Takayasu's Disease (Pulseless Disease), Occurrence and Evolution of the Lesion. In: Doc Ophthalmol Proc Ser 9. 1976: 549-554.
83. Tada Y, Sato O, Ohshima A, et al. Surgical treatment of Takayasu arteritis. *Heart Vessels* Suppl 1992; 7: 159-167. PMID: 1360963
84. Pajari R, Hekali P, Harjola PT. Treatment of Takayasu's arteritis: an analysis of 29 operated patients. *Thorac Cardiovasc Surg* 1986; 34: 176-181. PMID: 2426832
85. Wu X, Duan HY, Gu YQ, et al. Surgical treatment of brachiocephalic vessel involvement in Takayasu's arteritis. *Chin Med J* (Engl) 2010; 123: 1122-1126. PMID: 20529549
86. Kumar A, Dubey D, Bansal P, et al. Surgical and radiological management of renovascular hypertension in a developing country. *J Urol* 2003; 170: 727-730. PMID: 12913683
87. Miyata T, Sato O, Koyama H, et al. Long-term survival after surgical treatment of patients with Takayasu's arteritis. *Circulation* 2003; 108: 1474-1480. PMID: 12952846
88. Kim YW, Kim DI, Park YJ, et al. Surgical bypass vs endovascular treatment for patients with supra-aortic arterial occlusive disease due to Takayasu arteritis. *J Vasc Surg* 2012; 55: 693-700. PMID: 22119246
89. Mason JC. Takayasu arteritis: surgical interventions. *Curr Opin Rheumatol* 2015; 27: 45-52. PMID: 25405823
90. Lee GY, Jeon P, Do YS, et al. Comparison of outcomes between endovascular treatment and bypass surgery in Takayasu arteritis. *Scand J Rheumatol* 2014; 43: 153-161. PMID: 24134435
91. Vahanian A, Alfieri O, Andreotti F, et al. Joint Task Force on the Management of Valvular Heart Disease of the European Society of Cardiology (ESC). Guidelines on the management of valvular heart disease (version 2012). *Eur Heart J* 2012; 33: 2451-2496. PMID: 22922415
92. Nishimura RA, Otto CM, Bonow RO, et al. 2014 AHA/ACC guideline for the management of patients with valvular heart disease: a report of the American College of Cardiology/American Heart Association Task Force on Practice Guidelines. *J Thorac Cardiovasc Surg* 2014; 148: e1-e132. PMID: 24939033
93. 榎本栄，宮本忠臣，島田一郎，他．大動脈炎症候群に合併した大動脈弁閉鎖不全症(AR) に対する外科治療の検討―Bentall手術の適応拡大に関して．日胸外会誌 1992; 40: 500-505.
94. Ando M, Kosakai Y, Okita Y, et al. Surgical treatment for aortic regurgitation caused by Takayasu's arteritis. *J Card Surg* 1998; 13: 202-207. PMID: 10193991
95. Ando M, Okita Y, Sasako Y, et al. Evaluation of the results of surgical treatment for dilative lesions associated with Takayasu's arteritis. *Int J Angiol* 2000; 9: 194-197.
96. Ogino H, Matsuda H, Minatoya K, et al. Overview of late outcome of medical and surgical treatment for Takayasu arteritis. *Circulation* 2008; 118: 2738-2747. PMID: 19106398
97. Matsuura K, Ogino H, Kobayashi J, et al. Surgical treatment of aortic regurgitation due to Takayasu arteritis: long-term morbidity and mortality. *Circulation* 2005; 112: 3707-3712. PMID: 16330687
98. Fujiwara T, Masaki H, Yamane H, et al. Coronary ostial endarterectomy in Takayasu's aortitis--confirmation of patency nine years postsurgically. *Jpn Circ J* 1992; 56: 556-559. PMID: 1352558
99. Dong H, Jiang X, Peng M, et al. Percutaneous transluminal angioplasty for symptomatic pulmonary stenosis in Takayasu arteritis. *J Rheumatol* 2014; 41: 1856-1862. PMID: 25128508
100. Ishikawa K, Maetani S. Long-term outcome for 120 Japanese patients with Takayasu's disease. Clinical and statistical analyses of related prognostic factors. *Circulation* 1994; 90: 1855-1860. PMID: 7923672
101. Schmidt J, Kermani TA, Bacani AK, et al. Diagnostic features, treatment, and outcomes of Takayasu arteritis in a US cohort of 126 patients.

Mayo Clin Proc 2013; 88: 822-830. PMID: 23849994
102. Maeda M, Kobayashi M, Okamoto S, et al. Aortitis syndrome in children: clinical observation of 35 cases in Japan. *Acta Paediatr Jpn* 1997; 39: 280-284. PMID: 9141273
103. 中野直子．小児期の血管炎症候群（高安動脈炎）の難治性病態と治療に関する研究．厚生労働科学研究補助金（免疫アレルギー疾患等予防・治療研究事業）小児期のリウマチ・膠原病の難治性病態の診断と治療に関する研究 平成22年度報告書.
104. 小児慢性特定疾病情報センター．https://www.shouman.jp/
105. Batu ED, Sönmez HE, Hazırolan T, et al. Tocilizumab treatment in childhood Takayasu arteritis: Case series of four patients and systematic review of the literature. *Semin Arthritis Rheum* 2017; 46: 529-535. PMID: 27515155
106. Kobayashi S, Yano T, Matsumoto Y, et al. Clinical and epidemiologic analysis of giant cell (temporal) arteritis from a nationwide survey in 1998 in Japan: the first government-supported nationwide survey. *Arthritis Rheum* 2003; 49: 594-598. PMID: 12910568
107. Carmona FD, González-Gay MA, Martín J. Genetic component of giant cell arteritis. *Rheumatology* (Oxford) 2014; 53: 6-18. PMID: 23843109
108. Carmona FD, Mackie SL, Martín JE, et al. Spanish GCA Group. A large-scale genetic analysis reveals a strong contribution of the HLA class II region to giant cell arteritis susceptibility. *Am J Hum Genet* 2015; 96: 565-580. PMID: 25817017
109. Elling P, Olsson AT, Elling H. Synchronous variations of the incidence of temporal arteritis and polymyalgia rheumatica in different regions of Denmark; association with epidemics of Mycoplasma pneumoniae infection. *J Rheumatol* 1996; 23: 112-119. PMID: 8838518
110. 厚生労働科学研究費補助金・難治性疾患等政策研究事業 難治性血管炎に関する調査研究班．ウェブ版血管炎病理アトラス．http://www.vas-mhlw.org/html/pathology/index.html
111. Singh AG, Kermani TA, Crowson CS, et al. Visual manifestations in giant cell arteritis: trend over 5 decades in a population-based cohort. *J Rheumatol* 2015; 42: 309-315. PMID: 25512481
112. Muratore F, Kermani TA, Crowson CS, et al. Large-vessel giant cell arteritis: a cohort study. *Rheumatology* (Oxford) 2015; 54: 463-470. PMID: 25193809
113. Salvarani C, Cantini F, Hunder GG. Polymyalgia rheumatica and giant-cell arteritis. *Lancet* 2008; 372: 234-245. PMID: 18640460
114. Mazlumzadeh M, Hunder GG, Easley KA, et al. Treatment of giant cell arteritis using induction therapy with high-dose glucocorticoids: a double-blind, placebo-controlled, randomized prospective clinical trial. *Arthritis Rheum* 2006; 54: 3310-3318. PMID: 17009270
115. Seror R, Baron G, Hachulla E, et al. Adalimumab for steroid sparing in patients with giant-cell arteritis: results of a multicentre randomised controlled trial. *Ann Rheum Dis* 2014; 73: 2074-2081. PMID: 23897775
116. Mahr AD, Jover JA, Spiera RF, et al. Adjunctive methotrexate for treatment of giant cell arteritis: an individual patient data meta-analysis. *Arthritis Rheum* 2007; 56: 2789-2797. PMID: 17665429
117. Weyand CM, Fulbright JW, Hunder GG, et al. Treatment of giant cell arteritis: interleukin-6 as a biologic marker of disease activity. *Arthritis Rheum* 2000; 43: 1041-1048. PMID: 10817557
118. Roche NE, Fulbright JW, Wagner AD, et al. Correlation of interleukin-6 production and disease activity in polymyalgia rheumatica and giant cell arteritis. *Arthritis Rheum* 1993; 36: 1286-1294. PMID: 8216422
119. Blockmans D. Diagnosis and extension of giant cell arteritis. Contribution of imaging techniques. *Presse Med* 2012; 41: 948-954. PMID: 22795837
120. Schmidt WA, Kraft HE, Vorpahl K, et al. Color duplex ultrasonography in the diagnosis of temporal arteritis. *N Engl J Med* 1997; 337: 1336-1342. PMID: 9358127
121. Salvarani C, Silingardi M, Ghirarduzzi A, et al. Is duplex ultrasonography useful for the diagnosis of giant-cell arteritis? *Ann Intern Med* 2002; 137: 232-238. PMID: 12186513
122. Nordborg E, Nordborg C. Giant cell arteritis: strategies in diagnosis and treatment. *Curr Opin Rheumatol* 2004; 16: 25-30. PMID: 14673385
123. Liu GT, Glaser JS, Schatz NJ, et al. Visual morbidity in giant cell arteritis. Clinical characteristics and prognosis for vision. *Ophthalmology* 1994; 101: 1779-1785. PMID: 7800356
124. Liozon E, Boutros-Toni F, Ly K, et al. Silent, or masked, giant cell arteritis is associated with a strong inflammatory response and a benign short term course. *J Rheumatol* 2003; 30: 1272-1276. PMID: 12784402
125. Hayreh SS, Podhajsky PA, Zimmerman B. Ocular manifestations of giant cell arteritis. *Am J Ophthalmol* 1998; 125: 509-520. PMID: 9559737
126. 棚野一郎，木ノ内玲子，大谷真一，他．ステロイドパルス療法が奏効した後に長期経過で視力が低下した巨細胞動脈炎による前部虚血性視神経症．眼科 2011; 53: 1769-1773.
127. Hamidou MA, Batard E, Trewick D, et al. Silent versus cranial giant cell arteritis. Initial presentation and outcome of 50 biopsy-proven cases. *Eur J Intern Med* 2005; 16: 183-186. PMID: 15967333
128. Cid MC, Font C, Oristrell J, et al. Association between strong inflammatory response and low risk of developing visual loss and other cranial ischemic complications in giant cell (temporal) arteritis. *Arthritis Rheum* 1998; 41: 26-32. PMID: 9433866
129. Hunder GG, Bloch DA, Michel BA, et al. The American College of Rheumatology 1990 criteria for the classification of giant cell arteritis. *Arthritis Rheum* 1990; 33: 1122-1128. PMID: 2202311
130. Karassa FB, Matsagas MI, Schmidt WA, et al. Meta-analysis: test performance of ultrasonography for giant-cell arteritis. *Ann Intern Med* 2005; 142: 359-369. PMID: 15738455
131. Nesher G, Shemesh D, Mates M, et al. The predictive value of the halo sign in color Doppler ultrasonography of the temporal arteries for diagnosing giant cell arteritis. *J Rheumatol* 2002; 29: 1224-1226. PMID: 12064840
132. Smetana GW, Shmerling RH. Does this patient have temporal arteritis? *JAMA* 2002; 287: 92-101. PMID: 11754714
133. Muratore F, Cavazza A, Boiardi L, et al. Histopathologic Findings of Patients With Biopsy-Negative Giant Cell Arteritis Compared to Those Without Arteritis: A Population-Based Study. *Arthritis Care Res* (Hoboken) 2016; 68: 865-870. PMID: 26415044
134. Breuer GS, Nesher R, Nesher G. Negative temporal artery biopsies: eventual diagnoses and features of patients with biopsy-negative giant cell arteritis compared to patients without arteritis. *Clin Exp Rheumatol* 2008; 26: 1103-1106. PMID: 19210879
135. Esteban MJ, Font C, Hernández-Rodríguez J, et al. Small-vessel vasculitis surrounding a spared temporal artery: clinical and pathological findings in a series of twenty-eight patients. *Arthritis Rheum* 2001; 44: 1387-1395. PMID: 11407699
136. Généreau T, Lortholary O, Pottier MA, et al. French Vasculitis Study Group. Temporal artery biopsy: a diagnostic tool for systemic necrotizing vasculitis. *Arthritis Rheum* 1999; 42: 2674-2681. PMID: 10616017
137. Salvarani C, Gabriel SE, Gertz MA, et al. Primary systemic amyloidosis presenting as giant cell arteritis and polymyalgia rheumatica. *Arthritis Rheum* 1994; 37: 1621-1626. PMID: 7980674
138. Salvarani C, Hunder GG. Giant cell arteritis with low erythrocyte sedimentation rate: frequency of occurence in a population-based study. *Arthritis Rheum* 2001; 45: 140-145. PMID: 11324777
139. Salvarani C, Cantini F, Boiardi L, et al. Laboratory investigations useful in giant cell arteritis and Takayasu's arteritis. *Clin Exp Rheumatol* 2003; 21 Suppl: S23-S28. PMID: 14740424
140. Mukhtyar C, Guillevin L, Cid MC, et al. European Vasculitis Study Group. EULAR recommendations for the management of large vessel vasculitis. *Ann Rheum Dis* 2009; 68: 318-323. PMID: 18413441
141. Achkar AA, Lie JT, Hunder GG, et al. How does previous corticosteroid treatment affect the biopsy findings in giant cell (temporal) arteritis? *Ann Intern Med* 1994; 120: 987-992. PMID: 8185147
142. Brack A, Martinez-Taboada V, Stanson A, et al. Disease pattern in cranial and large-vessel giant cell arteritis. *Arthritis Rheum* 1999; 42: 311-317. PMID: 10025926
143. Kermani TA, Warrington KJ, Crowson CS, et al. Large-vessel involvement in giant cell arteritis: a population-based cohort study of the incidence-trends and prognosis. *Ann Rheum Dis* 2013; 72: 1989-1994. PMID: 23253927
144. Nuenninghoff DM, Hunder GG, Christianson TJ, et al. Incidence and predictors of large-artery complication (aortic aneurysm, aortic dissection, and/or large-artery stenosis) in patients with giant cell arteritis: a population-based study over 50 years. *Arthritis Rheum* 2003; 48: 3522-3531. PMID: 14674004
145. Robson JC, Kiran A, Maskell J, et al. The relative risk of aortic aneurysm in patients with giant cell arteritis compared with the general population of the UK. *Ann Rheum Dis* 2015; 74: 129-135. PMID: 24095936
146. Nuenninghoff DM, Hunder GG, Christianson TJ, et al. Mortality of large-artery complication (aortic aneurysm, aortic dissection, and/or large-artery stenosis) in patients with giant cell arteritis: a population-based study over 50 years. *Arthritis Rheum* 2003; 48: 3532-3537. PMID: 14674005
147. Andersson R, Malmvall BE, Bengtsson BA. Long-term corticosteroid treatment in giant cell arteritis. *Acta Med Scand* 1986; 220: 465-469. PMID: 3812030
148. Proven A, Gabriel SE, Orces C, et al. Glucocorticoid therapy in giant cell arteritis: duration and adverse outcomes. *Arthritis Rheum* 2003; 49: 703-708. PMID: 14558057
149. Yates M, Loke YK, Watts RA, et al. Prednisolone combined with adjunctive immunosuppression is not superior to prednisolone alone in terms of efficacy and safety in giant cell arteritis: meta-analysis. *Clin Rheumatol* 2014; 33: 227-236. PMID: 24026674
150. Henes JC, Mueller M, Pfannenberg C, et al. Cyclophosphamide for large vessel vasculitis: assessment of response by PET/CT. *Clin Exp*

Rheumatol 2011; 29 Suppl: S43-S48. PMID: 21385544
151. Loock J, Henes J, Kötter I, et al. Treatment of refractory giant cell arteritis with cyclophosphamide:a retrospective analysis of 35 patients from three centres. *Clin Exp Rheumatol* 2012; 30 Suppl: S70-S76. PMID: 22640650
152. de Boysson H, Boutemy J, Creveuil C, et al. Is there a place for cyclophosphamide in the treatment of giant-cell arteritis? A case series and systematic review. *Semin Arthritis Rheum* 2013; 43: 105-112. PMID: 23453684
153. Quartuccio L, Maset M, De Maglio G, et al. Role of oral cyclophosphamide in the treatment of giant cell arteritis. *Rheumatology* (Oxford) 2012; 51: 1677-1686. PMID: 22627726
154. De Silva M, Hazleman BL. Azathioprine in giant cell arteritis/polymyalgia rheumatica: a double-blind study. *Ann Rheum Dis* 1986; 45: 136-138. PMID: 3511861
155. Boureau AS, de Faucal P, Espitia O, et al. Place of azathioprine in the treatment of giant cell arteritis. [Article in French] *Rev Med Interne* 2016; 37: 723-729. PMID: 27260788
156. Hoffman GS, Cid MC, Rendt-Zagar KE, et al. Infliximab-GCA Study Group. Infliximab for maintenance of glucocorticosteroid-induced remission of giant cell arteritis: a randomized trial. *Ann Intern Med* 2007; 146: 621-630. PMID: 17470830
157. Villiger PM, Adler S, Kuchen S, et al. Tocilizumab for induction and maintenance of remission in giant cell arteritis: a phase 2, randomised, double-blind, placebo-controlled trial. *Lancet* 2016; 387: 1921-1927. PMID: 26952547
158. Unizony SH, Dasgupta B, Fisheleva E, et al. Design of the tocilizumab in giant cell arteritis trial. *Int J Rheumatol* 2013; 2013: 912562. PMID: 23653652
159. Pazzola G, Padovano I, Boiardi L, et al. Tocilizumab in glucocorticoid-naïve large-vessel vasculitis. *Clin Exp Rheumatol* 2013; 31 Suppl: S59-S61. PMID: 23306184
160. Loricera J, Blanco R, Hernández JL, et al. Tocilizumab in giant cell arteritis: Multicenter open-label study of 22 patients. *Semin Arthritis Rheum* 2015; 44: 717-723. PMID: 25697557
161. Salvarani C, Giannini C, Miller DV, et al. Giant cell arteritis: Involvement of intracranial arteries. *Arthritis Rheum* 2006; 55: 985-989. PMID: 17139651
162. Lee MS, Smith SD, Galor A, et al. Antiplatelet and anticoagulant therapy in patients with giant cell arteritis. *Arthritis Rheum* 2006; 54: 3306-3309. PMID: 17009265
163. Nesher G, Berkun Y, Mates M, et al. Low-dose aspirin and prevention of cranial ischemic complications in giant cell arteritis. *Arthritis Rheum* 2004; 50: 1332-1337. PMID: 15077317
164. Nesher G, Berkun Y, Mates M, et al. Risk factors for cranial ischemic complications in giant cell arteritis. *Medicine* (Baltimore) 2004; 83: 114-122. PMID: 15028965
165. Gonzalez-Gay MA, Garcia-Porrua C, Piñeiro A, et al. Aortic aneurysm and dissection in patients with biopsy-proven giant cell arteritis from northwestern Spain: a population-based study. *Medicine* (Baltimore) 2004; 83: 335-341. PMID: 15525845
166. Dehaine-Bamberger N, Amar R, Touboul C, et al. Buerger disease, clinical and prognostic aspects. 83 cases. [Article in French] *Presse Med* 1993; 22: 945-948. PMID: 8367418
167. Mills JL, Taylor LM, Porter JM. Buerger's disease in the modern era. *Am J Surg* 1987; 154: 123-129. PMID: 3605510
168. Lie JT. Thromboangiitis obliterans (Buerger's disease) in women. *Medicine* (Baltimore) 1987; 66: 65-72. PMID: 3492659
169. Olin JW, Young JR, Graor RA, et al. The changing clinical spectrum of thromboangiitis obliterans (Buerger's disease). *Circulation* 1990; 82 Suppl: IV3-IV8. PMID: 2225420
170. Shionoya S, Ban I, Nakata Y, et al. Diagnosis, pathology, and treatment of Buerger's disease. *Surgery* 1974; 75: 695-700. PMID: 4824428
171. Adar R, Papa MZ, Halpern Z, et al. Cellular sensitivity to collagen in thromboangiitis obliterans. *N Engl J Med* 1983; 308: 1113-1116. PMID: 6835334
172. Buerger L. Thromboangiitis obliterans: a study of the vascular lesions leading to presenile spontaneous gangrene. *Am J Med Sci* 1908; 136: 567-580.
173. Gulati SM, Madhra K, Thusoo TK, et al. Autoantibodies in thromboangiitis obliterans (Buerger's disease). *Angiology* 1982; 33: 642-651. PMID: 6751163
174. Roncon de Albuquerque R, Delgado L, Correia P, et al. Circulating immune complexes in Buerger's disease. Endarteritis obliterans in young men. *J Cardiovasc Surg* (Torino) 1989; 30: 821-825. PMID: 2808505
175. Majewski W, Marszalek A, Staniszewiski R, et al. Clinical and morphological aspects of Buerger's disease. *Int Angiol* 1997; 16: 239-244. PMID: 9543220
176. Eichhorn J, Sima D, Lindschau C, et al. Antiendothelial cell antibodies in thromboangiitis obliterans. *Am J Med Sci* 1998; 315: 17-23. PMID: 9427570
177. Shionoya S, Leu HJ, Lie JT. Buerger's disease (thromboangiitis obliterans). In: Stehbens WE, Lie JT, editors. Vascular pathology. Chapman & Hall Medical, 1995: 657–678.
178. Juergens JL. Thromboangiitis obliterans (Buerger's disease, TAO). In: Juergens JL, Spittel JA, Fairbairn JF, editors. Peripheral vascular diseases. WB Saunders, 1980: 469-491.
179. Allen EV, Brown GE. Thromboangiitis obliterans. A clinical study of 200 cases. *Ann Intern Med* 1928; 1: 535-549.
180. Iwai T, Inoue Y, Umeda M, et al. Oral bacteria in the occluded arteries of patients with Buerger disease. *J Vasc Surg* 2005; 42: 107-115. PMID: 16012459
181. Iwase S, Okamoto T, Mano T, et al. Skin sympathetic outflow in Buerger's disease. *Auton Neurosci* 2001; 87: 286-292. PMID: 11476291
182. Roncon-Albuquerque R, Serrão P, Vale-Pereira R, et al. Plasma catecholamines in Buerger's disease: effects of cigarette smoking and surgical sympathectomy. *Eur J Vasc Endovasc Surg* 2002; 24: 338-343. PMID: 12323177
183. Halacheva K, Gulubova MV, Manolova I, et al. Expression of ICAM-1, VCAM-1, E-selectin and TNF-alpha on the endothelium of femoral and iliac arteries in thromboangiitis obliterans. *Acta Histochem* 2002; 104: 177-184. PMID: 12086338
184. Pietraszek MH, Choudhury NA, Baba S, et al. Serotonin as a factor involved in pathophysiology of thromboangiitis obliterans. *Int Angiol* 1993; 12: 9-12. PMID: 8376917
185. Shionoya S. What is Buerger's disease? *World J Surg* 1983; 7: 544-551. PMID: 6624130
186. Kim EJ, Cho BS, Lee TS, et al. Morphologic change of the internal elastic lamina in Buerger's disease. *J Korean Med Sci* 2000; 15: 44-48. PMID: 10719807
187. Kurata A, Franke FE, Machinami R, et al. Thromboangiitis obliterans: classic and new morphological features. *Virchows Arch* 2000; 436: 59-67. PMID: 10664163
188. Kurata A, Machinami R, Schulz A, et al. Different immunophenotypes in Buerger's disease. *Pathol Int* 2003; 53: 608-615. PMID: 14507318
189. 塩野谷恵彦．Clinical manifestation in Buerger's disease. 塩野谷恵彦. Buerger's disease－Pathology, Diagnosis and Treatment. 名古屋大学出版会 1990: 101-117.
190. Kobayashi M, Nishikimi N, Komori K. Current pathological and clinical aspects of Buerger's disease in Japan. *Ann Vasc Surg* 2006; 20: 148-156. PMID: 16378138
191. No YJ, Lee EM, Lee DH, et al. Cerebral angiographic findings in thromboangiitis obliterans. *Neuroradiology* 2005; 47: 912-915. PMID: 16133479
192. Becit N, Unlü Y, Koçak H, et al. Involvement of the coronary artery in a patient with thromboangiitis obliterans. A case report. *Heart Vessels* 2002; 16: 201-203. PMID: 12181595
193. Donatelli F, Triggiani M, Nascimbene S, et al. Thromboangiitis obliterans of coronary and internal thoracic arteries in a young woman. *J Thorac Cardiovasc Surg* 1997; 113: 800-802. PMID: 9104994
194. Goktas S, Bedir S, Bozlar U, et al. Intrarenal arterial stenosis in a patient with thromboangiitis obliterans. *Int J Urol* 2006; 13: 1243-1244. PMID: 16984562
195. Kurata A, Nonaka T, Arimura Y, et al. Multiple ulcers with perforation of the small intestine in buerger's disease: a case report. *Gastroenterology* 2003; 125: 911-916. PMID: 12949735
196. Lee KS, Paik CN, Chung WC, et al. Colon Ischemia Associated with Buerger's Disease: Case Report and Review of the Literature. *Gut Liver* 2010; 4: 287-291. PMID: 20559539
197. Sasaki S, Sakuma M, Kunihara T, et al. Distribution of arterial involvement in thromboangiitis obliterans (Buerger's disease): results of a study conducted by the Intractable Vasculitis Syndromes Research Group in Japan. *Surg Today* 2000; 30: 600-605. PMID: 10930225
198. 阪口周吉，三島好雄．血管造影所見報告．Buerger病について．1976年度厚生省特定疾患系統的血管病変に関する調査研究班分科会報告書．1977: 1-38.
199. Shionoya S, Hirai M, Kawai S, et al. Pattern of arterial occlusion in Buerger's disease. *Angiology* 1982; 33: 375-384. PMID: 7091768
200. 塩野谷恵彦．Buerger's disease－Pathology, Diagnosis and Treatment. 名古屋大学出版会 1990: 118-150.
201. 阪口周吉，馬場正三，亀田正，他．膠原病における末梢循環障害－その動脈造影所見について．1976年度厚生省特定疾患系統的血管病変に関する調査研究班分科会報告書．1977: 295-302.
202. 三島好雄，小林宏，大橋重信，他．膠原病に伴う四肢主幹動脈障害－その動脈造影所見について．1976年度厚生省特定疾患系統的血管病変に関する調査研究班分科会報告書. 1977: 133-136.
203. Olin JW, Shih A. Thromboangiitis obliterans (Buerger's disease). *Curr Opin Rheumatol* 2006; 18: 18-24. PMID: 16344615
204. Mills JL Sr. Buerger's disease in the 21st century: diagnosis, clinical

features, and therapy. *Semin Vasc Surg* 2003; 16: 179-189. PMID: 12975757
205. Papa MZ, Rabi I, Adar R. A point scoring system for the clinical diagnosis of Buerger's disease. *Eur J Vasc Endovasc Surg* 1996; 11: 335-339. PMID: 8601245
206. Shionoya S. Buerger's disease: diagnosis and management. *Cardiovasc Surg* 1993; 1: 207-214. PMID: 8076031
207. 中島伸之．バージャー病．厚生科学研究特定疾患対策研究事業 難治性血管炎に関する調査研究班．難治性血管炎の診療マニュアル．2002: 9-12.
208. 重松邦広，重松宏，安田慶秀．Buerger病の長期予後について（全国アンケート調査結果）に関する研究．難治性血管炎に関する調査研究．平成15年度総括・分担研究報告書．2004: 115-119.
209. 日本脈管学会編．下肢閉塞性動脈硬化症の診断･治療指針II．メディカルトリビューン 2007: 44-45.
210. Saito Y, Sasaki K, Katsuda Y, et al. Effect of autologous bone-marrow cell transplantation on ischemic ulcer in patients with Buerger's disease. *Circ J* 2007; 71: 1187-1192. PMID: 17652879
211. Matoba S, Tatsumi T, Murohara T, et al. TACT Follow-up Study Investigators. Long-term clinical outcome after intramuscular implantation of bone marrow mononuclear cells (Therapeutic Angiogenesis by Cell Transplantation [TACT] trial) in patients with chronic limb ischemia. *Am Heart J* 2008; 156: 1010-1018. PMID: 19061721
212. Inaba S, Egashira K, Komori K. Peripheral-blood or bone-marrow mononuclear cells for therapeutic angiogenesis? *Lancet* 2002; 360: 2083. PMID: 12504445
213. Shigematsu H, Shigematsu K. Factors affecting the long-term outcome of Buerger's disease (thromboangiitis obliterans). *Int Angiol* 1999; 18: 58-64. PMID: 10392482
214. Sugimoto M, Miyachi H, Morimae H, et al. Fate of ischemic limbs in patients with Buerger's disease based on our 30-year experience: does smoking have a definitive impact on the late loss of limbs? *Surg Today* 2015; 45: 466-470. PMID: 24845736
215. 中林公正．中・小型血管炎の疫学，予後，QOL に関する小委員会報告．厚生省特定疾患免疫疾患調査研究班難治性血管炎分科会．平成10年度研究報告書．1999: 38-48.
216. Arkin A. A Clinical and Pathological Study of Periarteritis Nodosa: A Report of Five Cases, One Histologically Healed. *Am J Pathol* 1930; 6: 401-426.5. PMID: 19969916
217. Pagnoux C, Seror R, Henegar C, et al. Clinical features and outcomes in 348 patients with polyarteritis nodosa: a systematic retrospective study of patients diagnosed between 1963 and 2005 and entered into the French Vasculitis Study Group Database. *Arthritis Rheum* 2010; 62: 616-626. PMID: 20112401
218. Lindberg K. Ein Beitrag zur Kenntnis der periarteriitis nodosa. *Acta Med Scand* 1931;76: 183-225.
219. 厚生労働科学研究費補助金難治性疾患克服研究事業 難治性血管炎に関する調査研究．平成17年度総括・分担研究報告書.
220. Guillevin L, Cohen P, Mahr A, et al. Treatment of polyarteritis nodosa and microscopic polyangiitis with poor prognosis factors: a prospective trial comparing glucocorticoids and six or twelve cyclophosphamide pulses in sixty-five patients. *Arthritis Rheum* 2003; 49: 93-100. PMID: 12579599
221. Guillevin L, Lhote F, Cohen P, et al. Corticosteroids plus pulse cyclophosphamide and plasma exchanges versus corticosteroids plus pulse cyclophosphamide alone in the treatment of polyarteritis nodosa and Churg-Strauss syndrome patients with factors predicting poor prognosis. A prospective, randomized trial in sixty-two patients. *Arthritis Rheum* 1995; 38: 1638-1645. PMID: 7488285
222. Ribi C, Cohen P, Pagnoux C, et al. French Vasculitis Study Group. Treatment of polyarteritis nodosa and microscopic polyangiitis without poor-prognosis factors: A prospective randomized study of one hundred twenty-four patients. *Arthritis Rheum* 2010; 62: 1186-1197. PMID: 20131268
223. Phillip R, Luqmani R. Mortality in systemic vasculitis: a systematic review. *Clin Exp Rheumatol* 2008; 26 Suppl: S94-S104. PMID: 19026150
224. Samson M, Puéchal X, Devilliers H, et al. French Vasculitis Study Group (FVSG). Long-term follow-up of a randomized trial on 118 patients with polyarteritis nodosa or microscopic polyangiitis without poor-prognosis factors. *Autoimmun Rev* 2014; 13: 197-205. PMID: 24161361
225. Guillevin L, Lhote F, Gayraud M, et al. Prognostic factors in polyarteritis nodosa and Churg-Strauss syndrome. A prospective study in 342 patients. *Medicine* (Baltimore) 1996; 75: 17-28. PMID: 8569467
226. Guillevin L, Pagnoux C, Seror R, et al. The Five-Factor Score revisited: assessment of prognoses of systemic necrotizing vasculitides based on the French Vasculitis Study Group (FVSG) cohort. *Medicine* (Baltimore) 2011; 90: 19-27. PMID: 21200183
227. Sada KE, Yamamura M, Harigai M, et al. Research Committee on Intractable Vasculitides, the Ministry of Health, Labour and Welfare of Japan. Classification and characteristics of Japanese patients with antineutrophil cytoplasmic antibody-associated vasculitis in a nationwide, prospective, inception cohort study. *Arthritis Res Ther* 2014; 16: R101. PMID: 24758294
228. Fujimoto S, Watts RA, Kobayashi S, et al. Comparison of the epidemiology of anti-neutrophil cytoplasmic antibody-associated vasculitis between Japan and the U.K. *Rheumatology* (Oxford) 2011; 50: 1916-1920. PMID: 21798892
229. Reinhold-Keller E, Herlyn K, Wagner-Bastmeyer R, et al. Stable incidence of primary systemic vasculitides over five years: results from the German vasculitis register. *Arthritis Rheum* 2005; 53: 93-99. PMID: 15696553
230. Tsuchiya N, Kobayashi S, Kawasaki A, et al. Genetic background of Japanese patients with antineutrophil cytoplasmic antibody-associated vasculitis: association of HLA-DRB1*0901 with microscopic polyangiitis. *J Rheumatol* 2003; 30: 1534-1540. PMID: 12858454
231. Lyons PA, Rayner TF, Trivedi S, et al. Genetically distinct subsets within ANCA-associated vasculitis. *N Engl J Med* 2012; 367: 214-223. PMID: 22808956
232. Kessenbrock K, Krumbholz M, Schönermarck U, et al. Netting neutrophils in autoimmune small-vessel vasculitis. *Nat Med* 2009; 15: 623-625. PMID: 19448636
233. Kawashima S, Arimura Y, Sano K, et al. Immunopathologic co-localization of MPO, IgG, and C3 in glomeruli in human MPO-ANCA-associated glomerulonephritis. *Clin Nephrol* 2013; 79: 292-301. PMID: 23537682
234. Nakazawa D, Tomaru U, Suzuki A, et al. Abnormal conformation and impaired degradation of propylthiouracil-induced neutrophil extracellular traps: implications of disordered neutrophil extracellular traps in a rat model of myeloperoxidase antineutrophil cytoplasmic antibody-associated vasculitis. *Arthritis Rheum* 2012; 64: 3779-3787. PMID: 22777766
235. 松尾清一 監修，有村義宏 編集．急速進行性腎炎症候群診療ガイドQ&A 改訂第２版．診断と治療社 2015: 7.
236. 吉田雅治，小林茂人，居石克夫，他．中・小型血管炎の臨床に関する小委員会報告．厚生省特定疾患免疫疾患調査研究班難治性血管炎分科会．平成10年度研究報告書．1999: 239-246.
237. Watts R, Lane S, Hanslik T, et al. Development and validation of a consensus methodology for the classification of the ANCA-associated vasculitides and polyarteritis nodosa for epidemiological studies. *Ann Rheum Dis* 2007; 66: 222-227. PMID: 16901958
238. 厚生労働科学研究費補助金 難治性疾患等政策研究事業（難治性疾患政策研究事業）難治性血管炎に関する調査研究班 有村義宏，難治性腎疾患に関する調査研究班 丸山彰一，びまん性肺疾患に関する調査研究班 本間栄．ANCA関連血管炎診療ガイドライン 2017．診断と治療社 2017.
239. 松尾清一，木村健二郎，有村義宏，他．厚生労働科研「進行性腎障害に関する調査研究」エビデンスに基づく急速進行性腎炎症候群(RPGN)診療ガイドライン作成分科会．エビデンスに基づく急速進行性腎炎症候群（RPGN）診療ガイドライン 2014．日腎会誌 2015; 57: 139-232.
240. Mukhtyar C, Flossmann O, Hellmich B, et al. European Vasculitis Study Group (EUVAS). Outcomes from studies of antineutrophil cytoplasm antibody associated vasculitis: a systematic review by the European League Against Rheumatism systemic vasculitis task force. *Ann Rheum Dis* 2008; 67: 1004-1010. PMID: 17911225
241. Lauque D, Cadranel J, Lazor R, et al. Microscopic polyangiitis with alveolar hemorrhage. A study of 29 cases and review of the literature. Groupe d'Etudes et de Recherche sur les Maladies "Orphelines" Pulmonaires (GERM"O"P). *Medicine* (Baltimore) 2000; 79: 222-233. PMID: 10941351
242. Ozaki S, Atsumi T, Hayashi T, et al. Severity-based treatment for Japanese patients with MPO-ANCA-associated vasculitis: the JMAAV study. *Mod Rheumatol* 2012; 22: 394-404. PMID: 21928092
243. Wegener F. Über eine eigenartige rhinogene granulomotose mit besonderer. Beteiligung des arteriensystems und der nieren. *Beitr Pathol Anat* 1939; 102: 36-68.
244. 日本リウマチ財団教育研修委員会，日本リウマチ学会生涯教育委員会．リウマチ病学テキスト 改訂第2版．診断と治療社 2016.
245. Jennette JC, Falk RJ, Andrassy K, et al. Nomenclature of systemic vasculitides. Proposal of an international consensus conference. *Arthritis Rheum* 1994; 37: 187-192. PMID: 8129773
246. Csernok E. Anti-neutrophil cytoplasmic antibodies and pathogenesis of small vessel vasculitides. *Autoimmun Rev* 2003; 2: 158-164. PMID: 12848957
247. 厚生省特定疾患系統的脈管障害調査研究班．1998年報告書．（厚生省特定疾患調査研究費補助金 臨床調査研究グループ 免疫疾患調査研究班．平成10年度難治性血管炎総括.）
248. Churg J, Strauss L. Allergic granulomatosis, allergic angiitis, and peri-

arteritis nodosa. *Am J Pathol* 1951; 27: 277-301. PMID: 14819261
249. Sada KE, Amano K, Uehara R, et al. Research Committee on Intractable Vasculitides, the Ministry of Health, Labour, Welfare of Japan. A nationwide survey on the epidemiology and clinical features of eosinophilic granulomatosis with polyangiitis (Churg-Strauss) in Japan. *Mod Rheumatol* 2014; 24: 640-644. PMID: 24289197
250. Gioffredi A, Maritati F, Oliva E, et al. Eosinophilic granulomatosis with polyangiitis: an overview. *Front Immunol* 2014; 5: 549. PMID: 25404930
251. Keogh KA. Leukotriene receptor antagonists and Churg-Strauss syndrome: cause, trigger or merely an association? *Drug Saf* 2007; 30: 837-843. PMID: 17867722
252. Greco A, Rizzo MI, De Virgilio A, et al. Churg-Strauss syndrome. *Autoimmun Rev* 2015; 14: 341-348. PMID: 25500434
253. Vaglio A, Strehl JD, Manger B, et al. IgG4 immune response in Churg-Strauss syndrome. *Ann Rheum Dis* 2012; 71: 390-393. PMID: 22121132
254. 長澤俊彦，吉田雅治．アレルギー性肉芽腫性血管炎の本邦症例の臨床像と臨床診断基準の提唱．日内会誌 1989; 78: 352-356.
255. 厚生省特定疾患系統的脈管障害調査研究班．1987年度研究報告書．1988.
256. Feragalli B, Mantini C, Sperandeo M, et al. The lung in systemic vasculitis: radiological patterns and differential diagnosis. *Br J Radiol* 2016; 89: 20150992. PMID: 26876879
257. Lanham JG, Elkon KB, Pusey CD, et al. Systemic vasculitis with asthma and eosinophilia: a clinical approach to the Churg-Strauss syndrome. *Medicine* (Baltimore) 1984; 63: 65-81. PMID: 6366453
258. Masi AT, Hunder GG, Lie JT, et al. The American College of Rheumatology 1990 criteria for the classification of Churg-Strauss syndrome (allergic granulomatosis and angiitis). *Arthritis Rheum* 1990; 33: 1094-1100. PMID: 2202307
259. 厚生省特定疾患免疫疾患調査研究班難治性血管炎分科会．平成10年度研究報告書．1999.
260. Groh M, Pagnoux C, Baldini C, et al. Eosinophilic granulomatosis with polyangiitis (Churg-Strauss) (EGPA) Consensus Task Force recommendations for evaluation and management. *Eur J Intern Med* 2015; 26: 545-553. PMID: 25971154
261. Mukhtyar C, Guillevin L, Cid MC, et al. European Vasculitis Study Group. EULAR recommendations for the management of primary small and medium vessel vasculitis. *Ann Rheum Dis* 2009; 68: 310-317. PMID: 18413444
262. Koyama A, Yamagata K, Makino H, et al. Japan RPGN Registry Group. A nationwide survey of rapidly progressive glomerulonephritis in Japan: etiology, prognosis and treatment diversity. *Clin Exp Nephrol* 2009; 13: 633-650. PMID: 19533266
263. Netzer KO, Leinonen A, Boutaud A, et al. The goodpasture autoantigen. Mapping the major conformational epitope(s) of alpha3(IV) collagen to residues 17-31 and 127-141 of the NC1 domain. *J Biol Chem* 1999; 274: 11267-11274. PMID: 10196215
264. Pedchenko V, Bondar O, Fogo AB, et al. Molecular architecture of the Goodpasture autoantigen in anti-GBM nephritis. *N Engl J Med* 2010; 363: 343-354. PMID: 20660402
265. Hellmark T, Burkhardt H, Wieslander J. Goodpasture disease. Characterization of a single conformational epitope as the target of pathogenic autoantibodies. *J Biol Chem* 1999; 274: 25862-25868. PMID: 10464328
266. Levy JB, Hammad T, Coulthart A, et al. Clinical features and outcome of patients with both ANCA and anti-GBM antibodies. *Kidney Int* 2004; 66: 1535-1540. PMID: 15458448
267. Jayne DR, Marshall PD, Jones SJ, et al. Autoantibodies to GBM and neutrophil cytoplasm in rapidly progressive glomerulonephritis. *Kidney Int* 1990; 37: 965-970. PMID: 2179617
268. Cui Z, Zhao J, Jia XY, et al. Anti-glomerular basement membrane disease: outcomes of different therapeutic regimens in a large single-center Chinese cohort study. *Medicine* (Baltimore) 2011; 90: 303-311. PMID: 21862934
269. Coombes JS, Fassett RG. Antioxidant therapy in hemodialysis patients: a systematic review. *Kidney Int* 2012; 81: 233-246. PMID: 21975860
270. Davis MD, Brewer JD. Urticarial vasculitis and hypocomplementemic urticarial vasculitis syndrome. *Immunol Allergy Clin North Am* 2004; 24: 183-213, vi. PMID: 15120147
271. Davis MD, Daoud MS, Kirby B, et al. Clinicopathologic correlation of hypocomplementemic and normocomplementemic urticarial vasculitis. *J Am Acad Dermatol* 1998; 38: 899-905. PMID: 9631995
272. Mehregan DR, Hall MJ, Gibson LE. Urticarial vasculitis: a histopathologic and clinical review of 72 cases. *J Am Acad Dermatol* 1992; 26: 441-448. PMID: 1564151
273. Sanchez NP, Winkelmann RK, Schroeter AL, et al. The clinical and histopathologic spectrums of urticarial vasculitis: study of forty cases. *J Am Acad Dermatol* 1982; 7: 599-605. PMID: 6754776
274. Aydogan K, Karadogan SK, Adim SB, et al. Hypocomplementemic urticarial vasculitis: a rare presentation of systemic lupus erythematosus. *Int J Dermatol* 2006; 45: 1057-1061. PMID: 16961508
275. Pasini A, Bracaglia C, Aceti A, et al. Renal involvement in hypocomplementaemic urticarial vasculitis syndrome: a report of three paediatric cases. *Rheumatology* (Oxford) 2014; 53: 1409-1413. PMID: 24625505
276. Werder M, Truniger B. Hypocomplementaemic urticarial vasculitis. *Nephrol Dial Transplant* 1997; 12: 1278-1279. PMID: 9198071
277. Saadoun D, Sadallah S, Trendelenburg M, et al. Anti-C1q antibodies in hepatitis C virus infection. *Clin Exp Immunol* 2006; 145: 308-312. PMID: 16879251
278. Lienesch DW, Sherman KE, Metzger A, et al. Anti-Clq antibodies in patients with chronic hepatitis C infection. *Clin Exp Rheumatol* 2006; 24: 183-185. PMID: 16762156
279. Wisnieski JJ, Jones SM. IgG autoantibody to the collagen-like region of Clq in hypocomplementemic urticarial vasculitis syndrome, systemic lupus erythematosus, and 6 other musculoskeletal or rheumatic diseases. *J Rheumatol* 1992; 19: 884-888. PMID: 1404125
280. Black AK, Greaves MW. Antihistamines in urticaria and angioedema. *Clin Allergy Immunol* 2002; 17: 249-286. PMID: 12113219
281. Black AK. Unusual urticarias. *J Dermatol* 2001; 28: 632-634. PMID: 11770721
282. Berg RE, Kantor GR, Bergfeld WF. Urticarial vasculitis. *Int J Dermatol* 1988; 27: 468-472. PMID: 3065257
283. Her MY, Song JY, Kim DY. Hypocomplementemic urticarial vasculitis in systemic lupus erythematosus. *J Korean Med Sci* 2009; 24: 184-186. PMID: 19270838
284. Macêdo PA, Garcia CB, Schmitz MK, et al. Juvenile systemic lupus erythematosus and dermatomyositis associated with urticarial vasculitis syndrome: a unique presentation. *Rheumatol Int* 2012; 32: 3643-3646. PMID: 20429007
285. Wisnieski JJ. Urticarial vasculitis. *Curr Opin Rheumatol* 2000; 12: 24-31. PMID: 10647951
286. Soma J, Sato H, Ito S, et al. Nephrotic syndrome associated with hypocomplementaemic urticarial vasculitis syndrome: successful treatment with cyclosporin A. *Nephrol Dial Transplant* 1999; 14: 1753-1757. PMID: 10435889
287. Jachiet M, Flageul B, Deroux A, et al. French Vasculitis Study Group. The clinical spectrum and therapeutic management of hypocomplementemic urticarial vasculitis: data from a French nationwide study of fifty-seven patients. *Arthritis Rheumatol* 2015; 67: 527-534. PMID: 25385679
288. Kartal O, Gulec M, Caliskaner Z, et al. Plasmapheresis in a patient with “refractory” urticarial vasculitis. *Allergy Asthma Immunol Res* 2012; 4: 245-247. PMID: 22754719
289. Yamazaki-Nakashimada MA, Duran-McKinster C, Ramírez-Vargas N, et al. Intravenous immunoglobulin therapy for hypocomplementemic urticarial vasculitis associated with systemic lupus erythematosus in a child. *Pediatr Dermatol* 2009; 26: 445-447. PMID: 19689522
290. Millns JL, Randle HW, Solley GO, et al. The therapeutic response of urticarial vasculitis to indomethacin. *J Am Acad Dermatol* 1980; 3: 349-355. PMID: 7430455
291. Asherson RA, Buchanan N, Kenwright S, et al. The normocomplementemic urticarial vasculitis syndrome--report of a case and response to colchicine. *Clin Exp Dermatol* 1991; 16: 424-427. PMID: 1806316
292. Lopez LR, Davis KC, Kohler PF, et al. The hypocomplementemic urticarial-vasculitis syndrome: therapeutic response to hydroxychloroquine. *J Allergy Clin Immunol* 1984; 73: 600-603. PMID: 6371104
293. Ruzicka T, Goerz G. Systemic lupus erythematosus and vasculitic urticaria. Effect of dapsone and complement levels. *Dermatologica* 1981; 162: 203-205. PMID: 7250465
294. Holtman JH, Neustadt DH, Klein J, et al. Dapsone is an effective therapy for the skin lesions of subacute cutaneous lupus erythematosus and urticarial vasculitis in a patient with C2 deficiency. *J Rheumatol* 1990; 17: 1222-1225. PMID: 2290166
295. 高橋啓，大原関利，横内幸，他．血管炎の新しい分類：2012 Revised International Chapel Hill Consensus Conference Nomenclature of Vasculitides (CHCC2012). 日腎会誌 2014; 56: 70-79.
296. Saulsbury FT. Henoch-Schönlein purpura in children. Report of 100 patients and review of the literature. *Medicine* (Baltimore) 1999; 78: 395-409. PMID: 10575422
297. 循環器病の診断と治療に関するガイドライン．血管炎症候群の診療ガイドライン．*Circ J* 2008; 72 Suppl IV: 1303-1305. http://www.j-circ.or.jp/guideline/pdf/JCS2008_ozaki_h.pdf
298. Mills JA, Michel BA, Bloch DA, et al. The American College of Rheumatology 1990 criteria for the classification of Henoch-Schönlein purpura. *Arthritis Rheum* 1990; 33: 1114-1121. PMID: 2202310
299. 難病情報センター．紫斑病性腎炎（指定難病224）．http://www.nanbyou.or.jp/entry/4658
300. Counahan R, Winterborn MH, White RH, et al. Prognosis of Henoch-

Schönlein nephritis in children. *Br Med J* 1977; 2: 11-14. PMID: 871734
301. Ronkainen J, Koskimies O, Ala-Houhala M, et al. Early prednisone therapy in Henoch-Schönlein purpura: a randomized, double-blind, placebo-controlled trial. *J Pediatr* 2006; 149: 241-247. PMID: 16887443
302. Shin JI, Park JM, Shin YH, et al. Predictive factors for nephritis, relapse, and significant proteinuria in childhood Henoch-Schönlein purpura. *Scand J Rheumatol* 2006; 35: 56-60. PMID: 16467044
303. Dudley J, Smith G, Llewelyn-Edwards A, et al. Randomised, double-blind, placebo-controlled trial to determine whether steroids reduce the incidence and severity of nephropathy in Henoch-Schonlein Purpura (HSP). *Arch Dis Child* 2013; 98: 756-763. PMID: 23845696
304. Hahn D, Hodson EM, Willis NS, et al. Interventions for preventing and treating kidney disease in Henoch-Schönlein Purpura (HSP). *Cochrane Database Syst Rev* 2015: CD005128. PMID: 26258874
305. Hong S, Ahn SM, Lim DH, et al. Late-onset IgA vasculitis in adult patients exhibits distinct clinical characteristics and outcomes. *Clin Exp Rheumatol* 2016; 34 Suppl: S77-S83. PMID: 26842218
306. Chapter 11: Henoch-Schönlein purpura nephritis. *Kidney Int* Suppl 2012; 2: 218-220. PMID: 25018936
307. Kawasaki Y, Suzuki J, Suzuki H. Efficacy of methylprednisolone and urokinase pulse therapy combined with or without cyclophosphamide in severe Henoch-Schoenlein nephritis: a clinical and histopathological study. *Nephrol Dial Transplant* 2004; 19: 858-864. PMID: 15031341
308. Bergstein J, Leiser J, Andreoli SP. Response of crescentic Henoch-Schoenlein purpura nephritis to corticosteroid and azathioprine therapy. *Clin Nephrol* 1998; 49: 9-14. PMID: 9491279
309. Foster BJ, Bernard C, Drummond KN, et al. Effective therapy for severe Henoch-Schonlein purpura nephritis with prednisone and azathioprine: a clinical and histopathologic study. *J Pediatr* 2000; 136: 370-375. PMID: 10700695
310. Du Y, Hou L, Zhao C, et al. Treatment of children with Henoch-Schönlein purpura nephritis with mycophenolate mofetil. *Pediatr Nephrol* 2012; 27: 765-771. PMID: 22081165
311. Ren P, Han F, Chen L, et al. The combination of mycophenolate mofetil with corticosteroids induces remission of Henoch-Schönlein purpura nephritis. *Am J Nephrol* 2012; 36: 271-277. PMID: 22965140
312. Jauhola O, Ronkainen J, Autio-Harmainen H, et al. Cyclosporine A vs. methylprednisolone for Henoch-Schönlein nephritis: a randomized trial. *Pediatr Nephrol* 2011; 26: 2159-2166. PMID: 21626222
313. Park JM, Won SC, Shin JI, et al. Cyclosporin A therapy for Henoch-Schönlein nephritis with nephrotic-range proteinuria. *Pediatr Nephrol* 2011; 26: 411-417. PMID: 21184240
314. Hattori M, Ito K, Konomoto T, et al. Plasmapheresis as the sole therapy for rapidly progressive Henoch-Schönlein purpura nephritis in children. *Am J Kidney Dis* 1999; 33: 427-433. PMID: 10070905
315. Kawasaki Y, Suzuki J, Murai M, et al. Plasmapheresis therapy for rapidly progressive Henoch-Schönlein nephritis. *Pediatr Nephrol* 2004; 19: 920-923. PMID: 15197640
316. Tarshish P, Bernstein J, Edelmann CM Jr. Henoch-Schönlein purpura nephritis: course of disease and efficacy of cyclophosphamide. *Pediatr Nephrol* 2004; 19: 51-56. PMID: 14634864
317. Pillebout E, Alberti C, Guillevin L, et al. CESAR study group. Addition of cyclophosphamide to steroids provides no benefit compared with steroids alone in treating adult patients with severe Henoch Schönlein Purpura. *Kidney Int* 2010; 78: 495-502. PMID: 20505654
318. Kanai H, Sawanobori E, Kobayashi A, et al. Early treatment with methylprednisolone pulse therapy combined with tonsillectomy for heavy proteinuric henoch-schönlein purpura nephritis in children. *Nephron Extra* 2011; 1: 101-111. PMID: 22470384
319. Lamprecht P, Gause A, Gross WL. Cryoglobulinemic vasculitis. *Arthritis Rheum* 1999; 42: 2507-2516. PMID: 10615995
320. García-Carrasco M, Ramos-Casals M, Cervera R, et al. Cryoglobulinemia in systemic lupus erythematosus: prevalence and clinical characteristics in a series of 122 patients. *Semin Arthritis Rheum* 2001; 30: 366-373. PMID: 11303309
321. Ramos-Casals M, Cervera R, Yagüe J, et al. Cryoglobulinemia in primary Sjögren's syndrome: prevalence and clinical characteristics in a series of 115 patients. *Semin Arthritis Rheum* 1998; 28: 200-205. PMID: 9872481
322. Cicardi M, Cesana B, Del Ninno E, et al. Prevalence and risk factors for the presence of serum cryoglobulins in patients with chronic hepatitis C. *J Viral Hepat* 2000; 7: 138-143. PMID: 10760044
323. Ramos-Casals M, Muñoz S, Medina F, et al. HISPAMEC Study Group. Systemic autoimmune diseases in patients with hepatitis C virus infection: characterization of 1020 cases (The HISPAMEC Registry). *J Rheumatol* 2009; 36: 1442-1448. PMID: 19369460
324. Brouet JC, Clauvel JP, Danon F, et al. Biologic and clinical significance of cryoglobulins. A report of 86 cases. *Am J Med* 1974; 57: 775-788. PMID: 4216269
325. Motyckova G, Murali M. Laboratory testing for cryoglobulins. *Am J Hematol* 2011; 86: 500-502. PMID: 21594887
326. Trejo O, Ramos-Casals M, García-Carrasco M, et al. Cryoglobulinemia: study of etiologic factors and clinical and immunologic features in 443 patients from a single center. *Medicine* (Baltimore) 2001; 80: 252-262. PMID: 11470986
327. Terrier B, Carrat F, Krastinova E, et al. Prognostic factors of survival in patients with non-infectious mixed cryoglobulinaemia vasculitis: data from 242 cases included in the CryoVas survey. *Ann Rheum Dis* 2013; 72: 374-380. PMID: 22586172
328. De Vita S, Soldano F, Isola M, et al. Preliminary classification criteria for the cryoglobulinaemic vasculitis. *Ann Rheum Dis* 2011; 70: 1183-1190. PMID: 21571735
329. Dammacco F, Sansonno D. Therapy for hepatitis C virus-related cryoglobulinemic vasculitis. *N Engl J Med* 2013; 369: 1035-1045. PMID: 24024840
330. Pietrogrande M, De Vita S, Zignego AL, et al. Recommendations for the management of mixed cryoglobulinemia syndrome in hepatitis C virus-infected patients. *Autoimmun Rev* 2011; 10: 444-454. PMID: 21303705
331. De Vita S, Quartuccio L, Isola M, et al. A randomized controlled trial of rituximab for the treatment of severe cryoglobulinemic vasculitis. *Arthritis Rheum* 2012; 64: 843-853. PMID: 22147661
332. Saadoun D, Resche Rigon M, Sene D, et al. Rituximab plus Peg-interferon-alpha/ribavirin compared with Peg-interferon-alpha/ribavirin in hepatitis C-related mixed cryoglobulinemia. *Blood* 2010; 116: 326-334. PMID: 20439619
333. Ferri C, Cacoub P, Mazzaro C, et al. Treatment with rituximab in patients with mixed cryoglobulinemia syndrome: results of multicenter cohort study and review of the literature. *Autoimmun Rev* 2011; 11: 48-55. PMID: 21821153
334. Ramos-Casals M, Robles A, Brito-Zerón P, et al. Life-threatening cryoglobulinemia: clinical and immunological characterization of 29 cases. *Semin Arthritis Rheum* 2006; 36: 189-196. PMID: 16996578
335. Sakane T, Takeno M, Suzuki N, et al. Behçet's disease. *N Engl J Med* 1999; 341: 1284-1291. PMID: 10528040
336. Takeno M, Ideguchi H, Suda A, et al. Vascular involvement of Behçet's disease. In: Ishigatsubo Y, editor. Behçet's disease. Springer, 2015: 79-100.
337. 難病情報センター．ベーチェット病（指定難病56）．http://www.nanbyou.or.jp/entry/330
338. Seyahi E, Caglar E, Ugurlu S, et al. An outcome survey of 43 patients with Budd-Chiari syndrome due to Behçet's syndrome followed up at a single, dedicated center. *Semin Arthritis Rheum* 2015; 44: 602-609. PMID: 25476470
339. Saadoun D, Asli B, Wechsler B, et al. Long-term outcome of arterial lesions in Behçet disease: a series of 101 patients. *Medicine* (Baltimore) 2012; 91: 18-24. PMID: 22198498
340. Tüzün H, Beşirli K, Sayin A, et al. Management of aneurysms in Behçet's syndrome: an analysis of 24 patients. *Surgery* 1997; 121: 150-156. PMID: 9037226
341. Seyahi E, Melikoglu M, Akman C, et al. Pulmonary artery involvement and associated lung disease in Behçet disease: a series of 47 patients. *Medicine* (Baltimore) 2012; 91: 35-48. PMID: 22210555
342. International Study Group for Behçet's Disease. Criteria for diagnosis of Behçet's disease. *Lancet* 1990; 335: 1078-1080. PMID: 1970380
343. Davatchi F. International Team for the Revision of the International Criteria for Behçet's Disease (ITR-ICBD). The International Criteria for Behçet's Disease (ICBD): a collaborative study of 27 countries on the sensitivity and specificity of the new criteria. *J Eur Acad Dermatol Venereol* 2014; 28: 338-347. PMID: 23441863
344. Ahn JK, Lee YS, Jeon CH, et al. Treatment of venous thrombosis associated with Behcet's disease: immunosuppressive therapy alone versus immunosuppressive therapy plus anticoagulation. *Clin Rheumatol* 2008; 27: 201-205. PMID: 17636362
345. Desbois AC, Wechsler B, Resche-Rigon M, et al. Immunosuppressants reduce venous thrombosis relapse in Behçet's disease. *Arthritis Rheum* 2012; 64: 2753-2760. PMID: 22354392
346. Alibaz-Oner F, Karadeniz A, Ylmaz S, et al. Behçet disease with vascular involvement: effects of different therapeutic regimens on the incidence of new relapses. *Medicine* (Baltimore) 2015; 94: e494. PMID: 25674739
347. Mehta P, Laffan M, Haskard DO. Thrombosis and Behçet's syndrome in non-endemic regions. *Rheumatology* (Oxford) 2010; 49: 2003-2004. PMID: 20421214
348. Ha YJ, Jung SY, Lee KH, et al. Long-term clinical outcomes and risk factors for the occurrence of post-operative complications after cardiovascular surgery in patients with Behçet's disease. *Clin Exp Rheumatol* 2012; 30 Suppl: S18-S26. PMID: 22776346
349. Tuzun H, Seyahi E, Arslan C, et al. Management and prognosis of

nonpulmonary large arterial disease in patients with Behçet disease. *J Vasc Surg* 2012; 55: 157-163. PMID: 21944910
350. Kim WH, Choi D, Kim JS, et al. Effectiveness and safety of endovascular aneurysm treatment in patients with vasculo-Behçet disease. *J Endovasc Ther* 2009; 16: 631-636. PMID: 19842735
351. Yang SS, Park KM, Park YJ, et al. Peripheral arterial involvement in Behcet's disease: an analysis of the results from a Korean referral center. *Rheumatol Int* 2013; 33: 2101-2108. PMID: 23417141
352. Liu Q, Ye W, Liu C, et al. Outcomes of vascular intervention and use of perioperative medications for nonpulmonary aneurysms in Behçet disease. *Surgery* 2016; 159: 1422-1429. PMID: 26765098
353. Saadoun D, Wechsler B, Desseaux K, et al. Mortality in Behçet's disease. *Arthritis Rheum* 2010; 62: 2806-2812. PMID: 20496419
354. 橋本博史, 他．悪性関節リウマチの改訂診断基準と治療指針（案）．MRA 小委員会報告．厚生省特定疾患系統的脈管障害調査研究班．1987年度研究報告書．1988: 23–25.
355. Ntatsaki E, Mooney J, Scott DG, et al. Systemic rheumatoid vasculitis in the era of modern immunosuppressive therapy. *Rheumatology* (Oxford) 2014; 53: 145-152. PMID: 24108586
356. Turesson C, Schaid DJ, Weyand CM, et al. Association of HLA-C3 and smoking with vasculitis in patients with rheumatoid arthritis. *Arthritis Rheum* 2006; 54: 2776-2783. PMID: 16947780
357. Scott DG, Bacon PA, Tribe CR. Systemic rheumatoid vasculitis: a clinical and laboratory study of 50 cases. *Medicine* (Baltimore) 1981; 60: 288-297. PMID: 7242322
358. 厚生労働省．悪性関節リウマチ．概要，診断基準等．平成27年1月1日施行の指定難病（新規・更新）．http://www.mhlw.go.jp/stf/seisakunitsuite/bunya/0000062437.html
359. Heurkens AH, Westedt ML, Breedveld FC. Prednisone plus azathioprine treatment in patients with rheumatoid arthritis complicated by vasculitis. *Arch Intern Med* 1991; 151: 2249-2254. PMID: 1953230
360. Bartels CM, Bridges AJ. Rheumatoid vasculitis: vanishing menace or target for new treatments? *Curr Rheumatol Rep* 2010; 12: 414-419. PMID: 20842467
361. Saint Marcoux B, De Bandt M. CRI (Club Rhumatismes et Inflammation). Vasculitides induced by TNFalpha antagonists: a study in 39 patients in France. *Joint Bone Spine* 2006; 73: 710-713. PMID: 17127088
362. Sokumbi O, Wetter DA, Makol A, et al. Vasculitis associated with tumor necrosis factor-α inhibitors. *Mayo Clin Proc* 2012; 87: 739-745. PMID: 22795634
363. Mohan N, Edwards ET, Cupps TR, et al. Leukocytoclastic vasculitis associated with tumor necrosis factor-alpha blocking agents. *J Rheumatol* 2004; 31: 1955-1958. PMID: 15468359
364. Kim MJ, Kim HO, Kim HY, et al. Rituximab-induced vasculitis: A case report and review of the medical published work. *J Dermatol* 2009; 36: 284-287. PMID: 19382999
365. Carvajal Alegria G, Uguen A, Genestet S, et al. New onset of rheumatoid vasculitis during abatacept therapy and subsequent improvement after rituximab. *Joint Bone Spine* 2016; 83: 605-606. PMID: 27052429
366. Katz-Agranov N, Khattri S, Zandman-Goddard G. The role of intravenous immunoglobulins in the treatment of rheumatoid arthritis. *Autoimmun Rev* 2015; 14: 651-658. PMID: 25870941
367. 厚生労働省健康局, 難病対策研究会．難病対策提要 平成19年度版．太陽美術 2007: 318.