実装イメージ
標準化項目

検査報告書(CT)

患者ID	0000000001	生年月日	
フリガナ		年齢	70
氏名		性別	男性

依頼科名	循環器内科	依頼医師	
入院/外来	外来	病棟	
検査日付	2024/4/1	読影日付	
検査番号	202400000000001	検査種	CT
検査部位	冠動脈【胸】3D作成		
造影剤			
臨床診断	労作性狭心症疑い		
検査目的	CABG (LITA-LAD)術後10年、狭心症を生じています。冠動脈CTで精査をお願いします。		

冠動脈既往	□川崎病　□冠動脈インターベンション　■冠動脈バイパス		
検査情報	撮影機種、撮影時心拍数、前投薬		
画質	●良好　○許容　○不良(原因：□機器 □造影 □頻脈 □不整脈 □体動)		
優位冠動脈	■右　□左　□バランス型	石灰化スコア	

冠動脈	動脈硬化プラーク		ハイリスク所見				動脈瘤	治療後		セグメント所見
セグメント	狭窄度	石灰化	PR	LA	SC	NR		Stent	Graft	
Seg 1	0		□	□	□	□	□	□		
Seg 2	0	mild	□	□	□	□	□	□		
Seg 3	50-69%	mild	□	□	□	□	□	□		
Seg 4PD	0		□	□	□	□	□	□		
Seg 4AV	0		□	□	□	□	□	□		
Seg 5	0		□	□	□	□	□	□		
Seg 6	100%	severe	■	□	□	□	□	□		
Seg 7	1-49%	moderate	□	□	□	□	□	□	LITA	patent
Seg 8	0		□	□	□	□	□	□		
Seg 9	0		□	□	□	□	□	□		
Seg 10	0		□	□	□	□	□	□		
Seg 11	70-99%	mild	■	■	■	□	□	□		
Seg 12	0		□	□	□	□	□	□		
Seg 13	0		□	□	□	□	□	□		
Seg 14	0		□	□	□	□	□	□		
Seg 15	0		□	□	□	□	□	□		
所見										

診断結果	

冠動脈CTレポート
構造化データ定義 ver. 0.9

1. 狭窄度

冠動脈狭窄度	定義
0	狭窄なし
1-49%	軽度
50-69%	中等度
70-99%	高度
100%	閉塞
ND	診断不可能

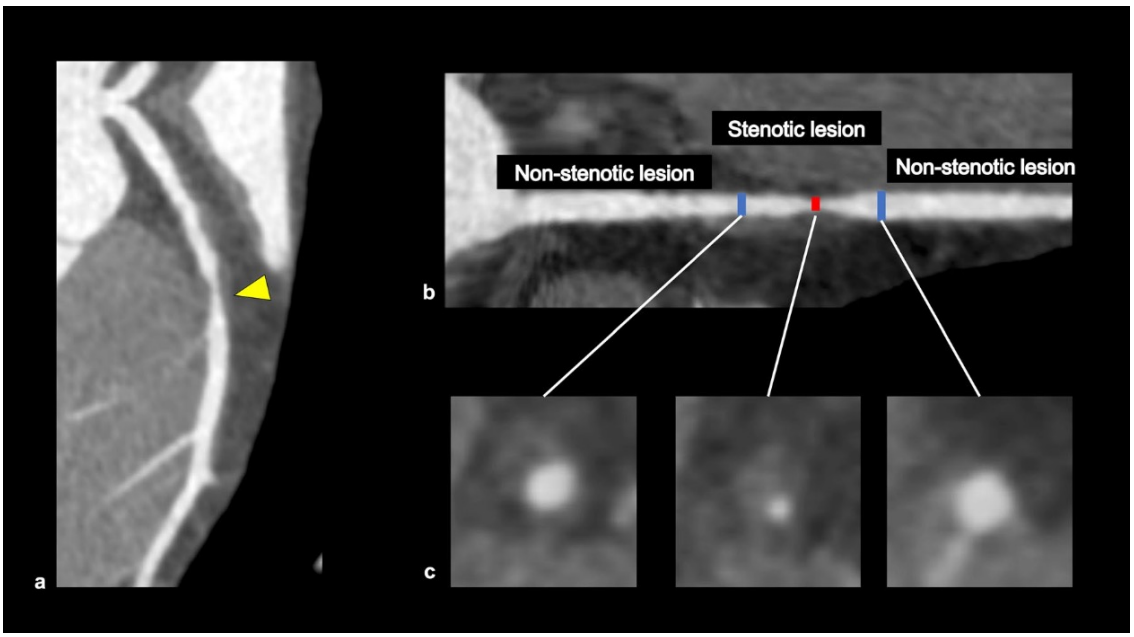

Yoshida, K., & Kido, T. (2024). Coronary computed tomography angiography for clinical practice. In *Japanese Journal of Radiology*. Springer. https://doi.org/10.1007/s11604-024-01543-1

2. 石灰化

石灰化	定義	Arc基準案
mild	軽度	<90
moderate	中等度	90-270
severe	高度	>=270

石灰化の程度の定義は定まっておらず、一例として単軸像における石灰化角度によるgradingを示す。

3. ハイリスクプラーク

ハイリスクプラーク所見		
PR	Positive Remodeling	プラーク部位の血管外径を近位および遠位血管の平均外径で割った比が1.1より大きいか、または面積Av/[(Ap + Ad)/2] が1.1より大きい。
LA	Low-Attenuation plaque	内部減弱が30HU未満の非石灰化プラーク
SC	Spotty Calcification	プラーク内の点状石灰化(<3 mm)
NR	the Napkin-Ring sign	2つの特徴を持つ非石灰化プラーク：明らかに管腔と接触している内部減弱プラークの中心領域と、それを取り囲む高CT値のリング状の辺縁

Cury, R. C. (2022). CAD-RADS™ 2.0 – 2022 Coronary Artery Disease-Reporting and Data System. *Journal of Cardiovascular Computed Tomography*, *16*(6), 536-557. https://doi.org/10.1016/j.jcct.2022.07.002

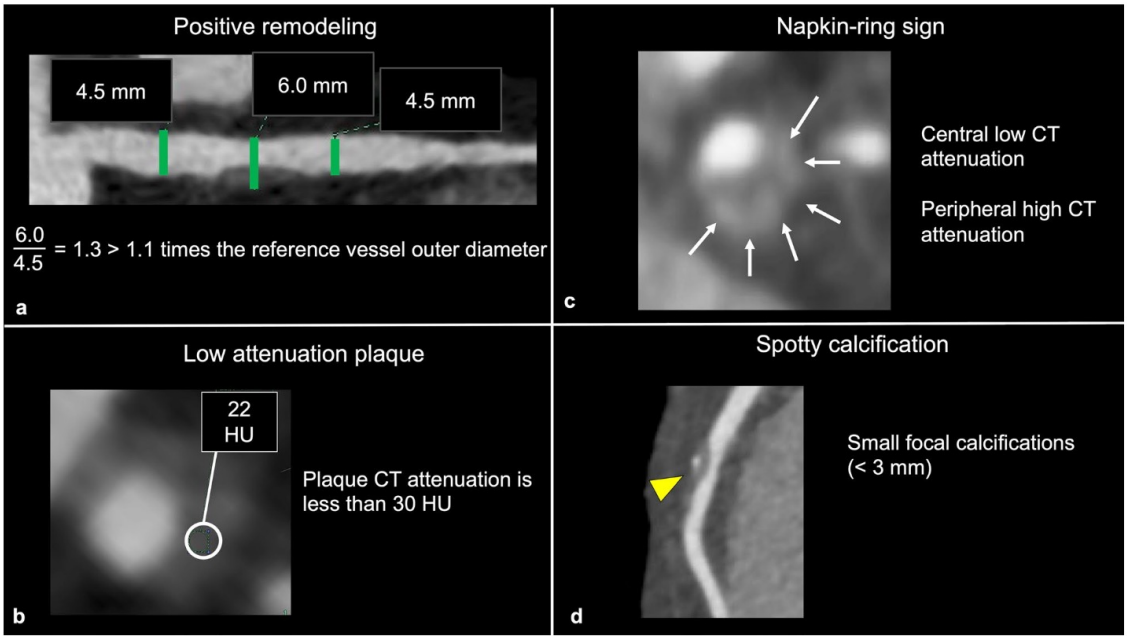

Yoshida, K., & Kido, T. (2024). Coronary computed tomography angiography for clinical practice. In *Japanese Journal of Radiology*. Springer. https://doi.org/10.1007/s11604-024-01543-1

4. 冠動脈バイパスグラフト

LITA	左内胸動脈
RITA	右内胸動脈
GEA	胃大網動脈
SVG	伏在静脈

5. 冠動脈瘤

冠動脈瘤	近位および遠位血管の平均外径に対して1.5倍を超える血管径の局所的拡大